



**Casa abierta al tiempo**  
UNIVERSIDAD AUTÓNOMA METROPOLITANA

UNIDAD IZTAPALAPA DIVISIÓN DE CIENCIAS BIOLÓGICAS Y DE LA  
SALUD

MAESTRÍA EN BIOLOGÍA DE LA REPRODUCCIÓN ANIMAL

**“EFECTO DE LOS SESQUITERPENOS DEL EXTRACTO DE *PSACALIUM  
PELTATUM* SOBRE LOS PARAMETROS REPRODUCTIVOS DE LA RATA  
MACHO”**

T E S I S

QUE PARA OBTENER EL GRADO DE MAESTRO EN BIOLOGÍA DE LA  
REPRODUCCIÓN ANIMAL

PRESENTA BIÓL. MARIA DE LOS ANGELES MANZANO HERNANDEZ

CODIRECTORAS

DRA. MARCELA ARTEAGA SILVA.

DRA. ISABEL ARRIETA CRUZ

ASESORA

DRA. ROSA MARÍA VIGUERAS VILLASEÑOR.

Ciudad de México, septiembre de 2018.

---

## COMITÉ TUTORIAL

### **Codirectora interna**

**Dra. Marcela Arteaga Silva.**

Profesora-Investigadora. Titular "C" T.C.  
Laboratorio de Neuroendocrinología Reproductiva  
Área de Biología Conductual y Reproductiva.  
Departamento en Biología de la Reproducción.  
DCBS. Universidad Autónoma Metropolitana, Unidad Iztapalapa.  
[arteaga1967@hotmail.com](mailto:arteaga1967@hotmail.com)

### **Codirectora externa**

**Dra. Isabel Arrieta Cruz**

Investigador en Ciencias Médicas.  
Instituto Nacional de Geriátría, Secretaría de Salud  
[arrieta777@mail.com](mailto:arrieta777@mail.com)


### **Asesora**

**Dra. Rosa María Viguera Villaseñor.**


Investigadora en Ciencias Médicas.  
Laboratorio de Biología de la Reproducción.  
Instituto Nacional de Pediatría, Secretaría de Salud.  
[rmviguera@yahoo.com.mx](mailto:rmviguera@yahoo.com.mx)


---

## MIEMBROS DEL JURADO DE EXAMEN

**Dra. Rosa María Viguera Villaseñor.**   
Investigadora en Ciencias Médicas.  
Laboratorio de Biología de la Reproducción.  
Instituto Nacional de Pediatría, Secretaría de Salud.  
[rmviguera@yahoo.com.mx](mailto:rmviguera@yahoo.com.mx)

**Dra. Mirna Ruiz Ramos.**   
Profesor de Carrera Tiempo Completo Asociado "C"  
Carrera: Químico Farmacéutico Biológica.  
Facultad de estudios Superiores- Zaragoza. Universidad Nacional  
Autónoma de México. [mirna1411@yahoo.com.mx](mailto:mirna1411@yahoo.com.mx)

**Dra. Rosalina María de Lourdes Reyes Luna.**   
Profesor Investigador Titular "B".  
Laboratorio de Biología de la Reproducción. Facultad de Ciencias Biológicas.  
Benemérita Universidad Autónoma de Puebla, Puebla, Pue.  
[rreysluna@hotmail.com](mailto:rreysluna@hotmail.com)

**Ofelia Limón Morales.**  
Profesor Titular  
Departamento de Biología de la Reproducción.  
Universidad Autónoma Metropolitana  
[ofelia.limon@yahoo.com](mailto:ofelia.limon@yahoo.com);  
[cbs208383129@xanum.uam.mx](mailto:cbs208383129@xanum.uam.mx) 

---

La Maestría en Biología de la Reproducción Animal de la Universidad Autónoma Metropolitana, pertenece al Programa Nacional de Posgrados de Calidad (PNPC) del Consejo Nacional de Ciencia y Tecnología (CONACYT). Registro de la MBRA ante CONACYT: 003797.

La alumna María de los Ángeles Manzano Hernández recibió apoyo del CONACyT, mediante el otorgamiento de una beca económica durante todo el tiempo de duración de los estudios en el posgrado. Número de registro CVU: 795144.

Extiendo un cordial y grato agradecimiento a la Universidad Autónoma Metropolitana, Universidad Nacional Autónoma de México, Instituto Nacional de Pediatría y al instituto de Geriátría que proporcionaron el apoyo para la realización del presente proyecto.

---

*Después de escalar una montaña muy alta,  
descubrimos que hay muchas otras montañas por escalar*

*"Nelson Mandela"*

## DEDICATORIA

El presente trabajo de investigación está dedicado a mi madre y hermana:

**María de Lourdes y Andrea Lizzete**, por la confianza, apoyo y amor incondicional brindado en esta nueva etapa que resultó todo un reto para las tres, porque a pesar de las dificultades siempre estuvieron para motivarme y cuidarme.

Gracias a ti mamá por ser un gran ejemplo, día a día me demuestras que trabajando se pueden lograr cada meta propuesta. A ti hermana porque a pesar de ser menor que yo, siempre tienes las palabras adecuadas para ayudarme a seguir adelante, espero ser un ejemplo y apoyo para ti.

Esta tesis está dedicada también a los mejores abuelos:

**Refugio y Delfina** por ser unos segundos padres y darme el mejor regalo que se puede dar, cariño y amor. Por recibirme cada vez que llegaba a casa con una sonrisa, abrazo y claro con mi comida favorita.

**¡Con todo mi amor y cariño este logro es para ustedes**

**Gracias por ayudarme a cumplir una meta más en este largo y apasionante camino!**

## AGRADECIMIENTOS

A todas las personas que hicieron posible, de alguna u otra manera, la culminación del presente trabajo. Una eterna gratitud hacia todos ellos, por ayudarme a cumplir un sueño, una meta, un anhelo.

A la **Dra. Marcela Arteaga Silva**, codirectora de este trabajo de tesis, por su gran compromiso y accesibilidad para la realización de este trabajo. Agradezco la confianza depositada en mí desde antes de estar aceptada en la maestría ya que nunca dejo de apoyarme y estar al pendiente para que pudiera lograr esta meta, le estaré eternamente agradecida.

**Dra. Isabel Arrieta Cruz**, por la confianza depositada en mi para llevar a cabo el proyecto, sin duda agradezco su disponibilidad y apoyo para enriquecer el trabajo con diversas técnicas, además aprecio el tiempo brindado y los conocimientos compartidos gracias a su gran experiencia en la escritura de esta tesis.

**Dra. Rosa María Viguera Villaseñor**, por la guía y sugerencias en la realización del proyecto, admiro su dedicación en cada uno de los proyectos y su compromiso con cada alumno, agradezco la estancia en su laboratorio, confianza y apoyo para poder concluir este proyecto.

**Dra. Rosalina María de Lourdes Reyes Luna**, por el apoyo durante la Licenciatura y motivación para realizar estudios de posgrado, es un gran ejemplo a seguir, un libro abierto del que siempre se tiene algo que aprender, pero sobre todo agradezco el cariño que tiene con cada uno de sus alumnos.

**Dra Ofelia Limón Morales**, agradezco la colaboración y sugerencias en los seminarios de grupo, las clases que sin duda fueron de gran ayuda.

**Dra. Mirna Ruiz**, por el apoyo y accesibilidad en la realización de la parte metabólica del proyecto.

---

**Dr. Ricardo Reyes Chilpa y Dra. Nadia Vilchis**, por su colaboración y asesoría en la parte Química del extracto, por la confianza brindada, los conocimientos impartidos, sus buenos consejos, su tiempo y paciencia.

**Al Dr. Carlos Cedillo** por las enseñanzas, y apoyo en la histopatología de órganos; sin duda siempre es agradable poder aprender de una persona como usted.

Al Técnico del laboratorio de Biología de la Reproducción, **Sr. Pedro Medina Granados**, por la disponibilidad para la realización de las técnicas, sugerencias, conocimientos y por la gran ayuda y profesionalismo para sacar adelante el trabajo, sin duda es un gran ejemplo de disciplina y perseverancia.

A la futura Bióloga **Diana Ramírez**, que siempre estuvo dispuesta a aprender mostrando un gran compromiso en la colaboración de este proyecto, siempre es agradable poder enseñar y animar a personas como ella. Además por que formamos una bonita amistad y nunca faltaron sus buenos consejos y ánimos para poder culminar esta meta.

A mi mejor amigo y colega **MBRA. Pablo López de Jesús**, que siempre estuvo al pendiente de mí, gracias por compartir tus sueños, metas y triunfos conmigo. Agradezco tu gran compromiso y colaboración en el proyecto, pero sobretodo tu cariño, comprensión y paciencia, sin duda seremos para siempre compañeros de vida.

A mis amigos **Soledad Barradas y Alain Priego**, iniciamos siendo compañeros de departamento y terminamos siendo grandes amigos. Agradezco nunca haberme sentido sola y recibir de ustedes apoyo y cariño, gracias por el café y los sándwiches por las mañanas. Admiro las grandes personas que son.

**Karina Hernández Santiago**, por la gran amistad que formamos, la confianza brindada y el cariño, gracias por compartir momentos increíbles llenos de risa y felicidad.



---

A mis compañeros y amigos de laboratorio **Joel Hernández Rodríguez, Darla Márquez, Gustavo Guillen, Ivis Morales, Sonia Pérez**, por el compromiso y aporte de conocimientos para la realización de este proyecto. Agradezco su amistad y admiro las grandes personas que son.

A mis amigos **Andrea Merino, Miriam Reyes, Geno Pérez, Humberto Lara, Irvin Guevara**, porque a pesar de la distancia nunca faltaron los mensajes de apoyo y cariño. Gracias por seguir compartiendo sus experiencias, sueños y metas.

A cada uno de mis tíos: **Irma, Rosa, Luis, Alejandro, Leticia**, a mis primos: **Mauro, Nancy, Emmelyne, Víctor, Alberto, Guadalupe** por el apoyo brindado, gracias por su amor, y por ser parte de este logro.

# ÍNDICE

RESUMEN.....	8
ABSTRACT .....	9
1. INTRODUCCIÓN .....	10
2. ANTECEDENTES.....	11
2.1. Generalidades de la botánica y etnobotánica de <i>Psacalium peltatum</i> .....	11
2.1.1 Compuestos con actividad biológica del genero <i>Psacalium</i> (Complejo Matarique) ..	12
2.1.2 Efectos biológicos de <i>Psacalium peltatum</i> .....	14
2.2. Función testicular y epididimaria .....	15
2.2.1 Morfología testicular .....	15
2.2.2. Espermatogénesis y ciclo del epitelio seminífero.....	<a href="#">1617</a>
2.2.3 Regulación hormonal de la espermatogénesis.....	20
2.2.4. Función epididimaria.....	21
2.3. Acción de diferentes extractos sobre los parámetros espermáticos .....	22
3. JUSTIFICACIÓN .....	25
4. PLANTEAMIENTO DEL PROBLEMA .....	<a href="#">2526</a>
5. HIPÓTESIS .....	26
6. OBJETIVOS.....	26
7. MATERIAL Y METODOS .....	27
7.1. Colecta de las plantas de <i>Psacalium peltatum</i> . .....	27
7.2. Obtención y caracterización de extractos por Cromatografía en Capa fina.....	27
7.3. Sujetos experimentales.....	<a href="#">2728</a>
7.4. Procesamiento y evaluación histológica de testículo de rata macho .....	<a href="#">2829</a>
7.5. Evaluación de las concentraciones séricas de testosterona .....	29
7.6. Obtención de espermatozoides por picado y filtrado del epidídimo .....	<a href="#">2930</a>
7.7. Evaluación de los parámetros microscópicos de espermatozoides obtenidos de epidídimo .....	30
7.7.1 Análisis de la concentración espermática .....	30
7.7.2 Análisis de vitalidad espermática.....	<a href="#">3031</a>
7.7.3. Morfología.....	31

---

7.8. Procesamiento y análisis de la histología de órganos de ratas macho administradas con <i>Psacalium peltatum</i> .....	31
7.9. Cuantificación de marcadores metabólicos en suero .....	<a href="#">3132</a>
7.10. Evaluación de toxicidad en hígado mediante la cuantificación de transaminasas ....	32
7.11. Análisis estadístico.....	32
7.12. DISEÑO EXPERIMENTAL.....	33
8. RESULTADOS .....	34
8.1. Registro de peso de animales tratados con <i>Psacalium peltatum</i> .....	34
8.2. Efecto del extracto acuoso de <i>Psacalium peltatum</i> sobre la histomorfología testicular .....	<a href="#">3435</a>
8.2.1 Índice de Johnsen o de maduración espermática.....	<a href="#">3435</a>
8.2.2 Índice histopatológico .....	<a href="#">3637</a>
8.2.3. Área del túbulo seminífero .....	<a href="#">3839</a>
8.3. Efecto de los sesquiterpenos del extracto de <i>Psacalium peltatum</i> en la concentración sérica de Testosterona y área de las células de Leydig .....	<a href="#">3940</a>
8.3. PARÁMETROS DE CALIDAD ESPERMÁTICA .....	<a href="#">4243</a>
8.4. Efecto del extracto acuoso de <i>Psacalium peltatum</i> sobre la morfología de órganos periféricos .....	<a href="#">4546</a>
7.7. Efecto de los sesquiterpenos de <i>Psacalium peltatum</i> sobre los marcadores metabólicos y transaminasas. ....	<a href="#">4748</a>
9. DISCUSIÓN .....	<a href="#">4950</a>
10. CONCLUSIÓN .....	<a href="#">5657</a>
10. REFERENCIAS.....	<a href="#">5758</a>
ANEXO I.....	<a href="#">6768</a>
ANEXO II .....	<a href="#">6869</a>

---

## INDICE DE TABLAS

<b>Tabla 1.</b> Metabolitos presentes en las especies del género <i>Psacalium</i> .....	13
<b>Tabla 2.</b> Efecto de la administración de diferentes plantas de la familia Asteraceae en la reproducción. ....	23
<b>Tabla 3.</b> Registro del peso corporal de sujetos administrados con <i>P. peltatum</i> ....	33
<b>Tabla 4.</b> Se muestran los valores encontrados de los indicadores metabólicos y transaminasas de sujetos administrado con el extracto de <i>P.peltatum</i> .....	48

## INDICE DE FIGURAS

<b>Figura 1.</b> Principales sesquiterpenos aislados e identificados de <i>P. peltatum</i> (Kunth) Cass.....	13
<b>Figura 2.</b> Organización del túbulo seminífero. Las espermatogonias y espermatocitos leptoténicos ocupan el compartimento basal, mientras que el resto de los espermatocitos y espermatidas se ubican en la porción adluminal de los túbulos.Tomado de Spradling <i>et al.</i> , 2011.....	16
<b>Figura 3.</b> Ciclo del epitelio seminífero en la rata. Tomado de Homma-Takeda (2001).....	19
<b>Figura 4.</b> Diseño experimental de la administración de sesquiterpenos de <i>P.peltatum</i> . Todos los sujetos se manejaron según los lineamientos para la conducción ética de la investigación, la docencia y la difusión en la División de Ciencias Biológicas y de la Salud de la UAM- Iztapalapa y según la NOM 062-ZOO-1999.....	32
<b>Figura 5.</b> Representa túbulos en etapa VIII del ciclo del epitelio seminífero con espermatogénesis completa para los grupos controles y tratados con <i>P. peltatum</i> .....	35
<b>Figura 6.</b> Muestra el puntaje con base al índice de Johnsen de maduración espermática de túbulos seminíferos. Se observa una diferencia significativa en la concentración de 80mg/kg. ANOVA seguida de una prueba <i>post hoc</i> de Tukey, *p<0.05.....	36
<b>Figura 7.</b> Representa los daños en el grupo administrado a dosis de 80m/kg: (A) Plegamiento de la lámina basal; B) y C) vacuolización túbulos seminíferos.....	37
<b>Figura 8.</b> Muestra el puntaje de acuerdo al índice histopatológico de túbulos seminífero. Se observa una diferencia significativa en el grupo con dosis de 80mg/kg. ANOVA seguida de una prueba <i>post hoc</i> de Tukey, *p<0.05.....	37.

---

<b>Figura 9.</b> Muestra el área del epitelio seminífero de los grupos tratados con <i>P. peltatum</i> .....	38
<b>Figura 10.</b> Representa la media $\pm$ DS de la concentración sérica de testosterona libre. ANOVA seguido de prueba <i>pos hoc</i> de Tukey.....	39
<b>Figura 11.</b> Representa el área total de las ccelulas de Leydig de los grupos tratados con el extracto de <i>P. peltatum</i> . ANOVA seguido de prueba <i>pos hoc</i> de Tukey.....	39
<b>Figura 12.</b> Muestra el área del núcleo de células de Leydig de los grupos tratados con el extracto de <i>P. peltatum</i> . ANOVA seguido de prueba <i>pos hoc</i> de Tukey.....	40
<b>Figura 13.</b> Representa las células de Leydig de sujetos tratados con el extracto acuoso de <i>P. peltatum</i> .....	41
<b>Figura 14.</b> Se muestra los valores de la concentración espermática de los espermatozoides de la cola del epidídimo. Se observa un aumento significativo en este parámetro en la concentración de 20mg/kg al compararse con el grupo control. ANOVA seguida de una prueba <i>post hoc</i> de Tukey, * $p < 0.05$ .....	42
<b>Figura 15.</b> Muestra los valores de la vitalidad espermática de los espermatozoides de cola del epidídimo. ANOVA seguida de una prueba <i>post hoc</i> de Tukey.....	43
<b>Figura 16.</b> Se representan los valores de espermatozoides con morfología normal de los grupos tratados con <i>P. peltatum</i> . ANOVA seguida de una prueba <i>post hoc</i> de Tukey.....	44
<b>Figura 17.</b> Histología de órganos tratados con el extracto acuoso de <i>P. peltatum</i> . A) Se observa la parte glandular del estómago sin daños en la morfología. B) Histología normal de hepatocitos. C) Se presenta estructuras sin daño en los grupos controles y a dosis de 20mg/kg, el grupo de 40 y 80mg/kg presentan daño en los glomérulos y túbulos. D) El bazo no presenta daño en las diferentes dosis administradas. Inclusión en parafina con tinción de H-E, 10x.....	46
<b>Figura 18.</b> Modelo esquemático que explica el efecto del extracto de <i>P. peltatum</i> en la rata macho Wistar. A dosis baja la disminución del peso corporal (PC), glucosa y triglicéridos (TG) contribuyen al metabolismo testicular de las células de Sertoli (C.S), por otro lado, favorece la posible actividad de enzimas antioxidantes, favoreciendo la concentración espermática correlacionada con un aumento en la concentración de testosterona (T). A dosis altas se presentan daños histopatológicos como vacuolización (V) y plegamiento de la lámina basal (P), posiblemente por la actividad pro-oxidante del extracto; a nivel del epidídimo la acumulación de tejido adiposo promueve el estrés oxidante produciendo disminución en la cuenta espermática correlacionada con disminución de las concentraciones de T y disminución del área de las células de Leydig (C.L).....	54

---

## ABREVIATURAS

KATP: Canales de potasio dependientes de ATP

As: Espermatogonias *stem*

Apr: Espermatogonia pareada

Aal: Espermatogonias alineadas

CCP: Cromatografía en capa fina

DHT: Dihidrotestosterona

DNA: Ácido desoxirribonucleico

ERO: Especies reactivas de oxígeno

GGT: Gamma glutamil transpeptidasa

GOT/AST: Aspartato aminotransferasa

GPTALT: Alanina aminotransferasa

GSH: Glutación reducido

HHG: Hipotálamo, hipófisis, gónada

HDL: Lipoproteína de alta densidad

FSH: Hormona folículo estimulante

KATP: Canales de potasio dependientes de ATP

LDL: Lipoproteína de baja densidad

LH: Hormona luteinizante

MDA: Malondialdehído

NK: Natural killer

T: testosterona

TG: triglicéridos

PBS: Buffer fosfato salina

---

## RESUMEN

*Psacalium peltatum* es una planta que ha sido utilizada principalmente por sus propiedades hipoglucemiante, antioxidante y antiinflamatoria por lo que es reconocida en la medicina tradicional. Los compuestos bioactivos juegan un papel importante en la respuesta que induce efectos benéficos o perjudiciales en todo el organismo, dentro de los compuestos químicos de actividad biológica de la familia Asteraceae, se han reportado algunos efectos a nivel reproductivo, por lo que los compuestos de *P. peltatum* pueden tener un impacto directo en el sistema reproductor afectando o promoviendo la espermatogénesis y modificando las concentraciones séricas de hormonas. Por lo que el objetivo del presente trabajo fue analizar el efecto del extracto acuoso de *Psacalium peltatum* (*P.peltatum*) sobre la morfología testicular y los parámetros de calidad espermática en la rata. Para la presente investigación se utilizaron ratas macho Wistar de 3 meses de edad, las cuales fueron administradas con el extracto acuoso de *P.peltatum* (sesquiterpenos, azúcares, alcaloides) durante 60 días, los sujetos experimentales se dividieron en 5 grupos: Grupo 1, *Sham* (control simulado) (n=6). Grupo 2, Control (vehículo, solución salina) del extracto acuoso (n=6). Grupo 3, Extracto acuoso de *P. peltatum* 20mg/kg (n=6). Grupo 4, Extracto acuoso de *P. peltatum* 40mg/kg (n=6). Grupo 5, Extracto acuoso de *P. peltatum* 80mg/kg (n=6). A todos los grupos experimentales se les realizó una prueba de calidad espermática (concentración, vitalidad y morfología espermática), se evaluó el índice de Johnsen e histopatológico, así como algunos indicadores bioquímicos. Los resultados mostraron que la administración crónica de *P. peltatum* a dosis bajas mejoró la concentración espermática; mientras que con la dosis más alta se observaron indicios de daño en el epitelio seminífero como vacuolización y plegamiento de la lámina basal. Lo que sugiere que el extracto acuoso de *P. peltatum* a dosis bajas mejora la concentración espermática y no induce toxicidad.

---

## ABSTRACT

*Psacalium peltatum* is a plant that has been used mainly for its hypoglycaemic, antioxidant and anti-inflammatory properties, which is why it is recognized in traditional medicine. Bioactive compounds play an important role in the response that induces beneficial or harmful effects throughout the organism, within the chemical compounds of biological activity of the Asteraceae family, some effects have been reported at reproductive level, so the compounds of *P. Peltatum* can have a direct impact on the reproductive system by affecting or promoting spermatogenesis and modifying serum hormone levels. Therefore, the aim of this work was to analyze the effect of the aqueous extract of *Psacalium peltatum* (*P.peltatum*) on testicular morphology and sperm quality parameters in the rat. For the present investigation, male Wistar rats of 3 months of age were used, which were administered with the aqueous extract of *P.peltatum* (sesquiterpenes, sugars, alkaloids) during 60 days, the experimental subjects were divided into 5 groups: Group 1, *Sham* (simulated control) (n = 6). Group 2, Control (vehicle, saline) of the aqueous extract (n = 6). Group 3, aqueous extract of *P. peltatum* 20 mg/kg (n = 6). Group 4, aqueous extract of *P. peltatum* 40 mg/kg (n = 6). Group 5, aqueous extract of *P. peltatum* 80 mg / kg (n = 6). All the experimental groups were subjected to a sperm quality test (concentration, vitality and sperm morphology), the Johnsen and histopathological index were evaluated, as well as some biochemical indicators. The results showed that chronic administration of *P. peltatum* at low doses improved sperm concentration; while with the highest dose, indications of damage to the seminiferous epithelium were observed as vacuolation and folding of the basal lamina. This suggests that the aqueous extract of *P. peltatum* at low doses improves sperm concentration and does not induce toxicity.



---

## 1. INTRODUCCIÓN

El uso de plantas medicinales ha sido y sigue siendo un recurso importante para el tratamiento de diversas enfermedades, principalmente cardiovasculares y metabólicas. México posee una flora rica a nivel mundial, se estima que el 70% de la población hace uso de las plantas medicinales para resolver sus principales problemas de salud (Organización mundial de la Salud, 2010). El uso de las plantas medicinales permite aislar compuestos bioactivos, como por ejemplo fitofármacos que son utilizados para los trastornos en la funcionalidad del sistema reproductor (Fabricant & Farnsworth, 2001).

El aprovechamiento de los recursos vegetales con fines medicinales en México puede ser caracterizado, en parte, por el reconocimiento de complejos de plantas medicinales. Un complejo consiste en un conjunto de plantas taxonómicamente diferentes a nivel de especie, género y en algunos casos de familia, que comparten el nombre común (Linares & Bye, 1987). En México y la frontera con Estados Unidos, existen 25 complejos de plantas, los cuales incluyen cerca de 400 especies, uno de estos es el complejo “Matarique” al cual pertenece *P. peltatum*. El complejo de plantas medicinales “Matarique” está compuesta por 5 taxa: *P. peltatum* (Kunth) Cass., *P. sinuatum* (Cerv.) Robins & Brett., *P. decompositum* (Gray) Robins & Brett., *P. radulifolium* (Kunth) Robins & Brett., y *Acourtia thurberi* (Gray) Reveal & King, especies que pertenecen a la familia Asteraceae (Linares & Bye, 1987; Bye *et al.*, 1996). Estas especies comparten algunos compuestos químicos como alcaloides pirrolizídicos y algunos principios bioactivos más estudiados, como los sesquiterpenos, entre los que destaca el cacalol y la maturina (Alarcón *et al.*, 1997; Inman *et al.*, 1999; Garduño *et al.*, 2001). Las raíces de estas especies son usadas en cataplasma como remedio para el reumatismo, y la cocción de las mismas se emplea en dolencias gastrointestinales y de riñón, así como para el tratamiento de la diabetes (Bye & Linares, 1987; Argueta *et al.*, 1994; Heinrich, 1996). Actualmente, el grupo de compuestos pertenecientes a los sesquiterpenos es el más importante en la Ciudad de México

---

(Bye, 1986; Alarcón *et al.*, 1997), ya que es ampliamente utilizado por su actividad hipoglucemiante (Alarcón *et al.*, 1997).

Dentro de los compuestos químicos de actividad biológica de la familia Asteraceae, se han reportado algunos efectos como: aumento o disminución de la concentración, vitalidad y daños en la morfología espermática, estudios donde se ha analizado su efecto a nivel celular y hormonal (Tabla 2). A pesar de que la raíz de *P. peltatum* ha sido estudiada en México por su actividad hipoglucemiante, antioxidante e inmunológica, no existe información científica sobre sus efectos en otros órganos, específicamente en el sistema reproductor masculino considerando su efecto a nivel celular y hormonal.

## **2. ANTECEDENTES**

### **2.1. Generalidades de la botánica y etnobotánica de *Psacalium peltatum***

*P. peltatum* también denominado “Matarique” (maturi=mata dolor), pertenece a la familia Asteraceae, se distribuye en la Sierra Madre Oriental y el Centro de México en los estados de México, Hidalgo, Jalisco, Michoacán y Puebla.

Su descripción botánica basada en Robinson & Brettell, 1973; Rzedowski & Rzedowski, 1985; Bye, 1986; Linares & Bye, 1987, refiere que es una planta herbácea perenne, la raíz es gruesa y fibrosa, los tallos con hojas y brácteas esparcidas, densamente pilosas o hirsutas, con pelos multicelulares. El tallo principal estriado acanalado y meduloso, lanoso en la base cerca de la raíz, hojas basales 3 ó 4 cm en roseta, láminas suborbiculares, peltadas y palmatinerves, profundamente multilobadas (Linares & Bye, 1987).

*P. peltatum* pertenece al conjunto de plantas medicinales conocido como complejo “matarique”, constituido por: *P. peltatum* (Kunth) Cass; *P. sinuatum* (Cerv.) Robins & Brett; *P. decompositum* (Gray) Robins. & Brett; *P. radulifolium* (Kunth) Robins & Brett. y *Acourtia thurberi* (Gray) Reveal & King, especies que en conjunto o de forma individual son empleadas en infusiones de raíces para el reumatismo, enfermedades renales y diabetes (Heinrich, 1996). El extracto acuoso de las

---

raíces presenta actividad hipoglucemiante considerable (Alarcón *et al.*, 2010). De esta especie se han aislado sesquiterpenos como: maturina, maturinina, maturinona y angelato de maturina, además de alcaloides y azúcares como la peltatosa, los cuales podrían estar implicados en dicha actividad (Zhagnand, 2005).

### **2.1.1 Compuestos con actividad biológica del genero *Psacalium* (Complejo Matarique)**

Los compuestos químicos de las plantas son de estructuras diversas y según su naturaleza química se clasifican en compuestos procedentes del metabolismo primario y/o secundario. Principios biológicamente activos derivados del metabolismo secundario han jugado un papel muy importante en la aportación de precursores de medicamentos para tratar diversas enfermedades (SukhDev, 1999). Por su actividad biológica conforman los siguientes grupos: fenoles simples y ácidos fenólicos; quinonas; flavonas; flavonoides; taninos; terpenos; alcaloides; aceites esenciales; polipéptidos y otros grupos aún sin clasificar (Kuklinsky, 2000).

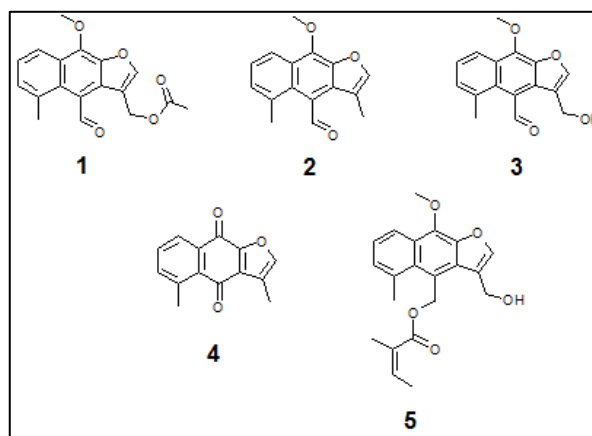
Los sesquiterpenos son compuestos del metabolismo secundario que se derivan biosintéticamente de los metabolitos primarios mediante la ruta del acetato-mevalonato (Bruneton, 1999; Croteau *et al.*, 2000). Son compuestos de 15 átomos de carbono y se clasifican de acuerdo con el tipo de estructura, núcleo y grupo funcional que presentan (Manitto, 1981). Además, muestran una gran diversidad estructural (lineales, monocíclicos, bicíclicos y tricíclicos) con aproximadamente más de 200 diferentes estructuras (Connolly & Hill, 1991). En el género *Psacalium* predominan compuestos sesquiterpénicos (Bohlmann, 1979) denominados cacalólidos (Tabla 1). Particularmente, dentro de la gama de sesquiterpenos en *P. peltatum* se encuentran: acetato de maturina (Figura 1.1) la maturinina totalmente aromática con un metilo (Figura 1.2), la maturina con un grupo hidroximetilo (Figura 1.3), la maturinona (Figura 1.4) y el angelato de 3,4-dehidro-14-maturinol (Figura 1.5) (Rojano, 2005). Los compuestos sesquiterpénicos tienen funciones importantes desde el punto de vista farmacológico ya que pueden tener actividad

antitumoral, antimigrañoso, antiinflamatorio y antihelmíntico, entre otros (Heinrich, 1998; Jiménez *et al.*, 2006). Se ha identificado a través de diversos estudios que la principal actividad de los sesquiterpenos es hipoglucemiante y que este efecto podría deberse a su acción de bloquear los canales de potasio dependientes de ATP (KATP) (Alarcón *et al.*, 2000; Campos *et al.*, 2009). Es por eso que la industria farmacéutica tiene interés en la investigación de la actividad farmacológica de algunos sesquiterpenos para desarrollarlos a futuro como agentes terapéuticos en el tratamiento de diabetes y cáncer (Romo de Vivar, 2007).

**Tabla 1.** Metabolitos presentes en las especies del género *Psacalium*

COMPUESTO	<i>P.decompositum</i>	<i>P. peltatum</i>	<i>A. thurberi</i>
Cacalol	+	-	-
Cacalona	+	-	-
Maturina	+	+	-
Perezona/pipitzol	-	-	+
Alcaloides	+	+	+
Azucres	+	+	+

Tomado de Alarcón-Aguilar *et al.*, 1997



**Figura 1.** Principales sesquiterpenos aislados e identificados de *P. peltatum* (Kunth) Cass.

---

### 2.1.2 Efectos biológicos de *Psacalium peltatum*

Diversos estudios *in vivo* con el extracto de *P. peltatum* en roedores son enfocados a su actividad hipoglucemiante. Se observó dicha actividad al administrar la decocción de las raíces y rizomas a ratones inducidos a diabetes, sin embargo, en otro estudio posterior se purificó el extracto acuoso, encontrando dentro de los compuestos bioactivos a la peltatosa la cual ejerce dicho efecto a dosis mayores de 100mg/kg (Contreras *et al.*, 2002; Contreras *et al.*, 2005).

Por otro lado, se ha documentado que los carbohidratos y alcaloides de la fracción acuosa de *P. peltatum* tienen actividad antioxidante y antiinflamatoria. Se demostró que la administración crónica del extracto acuoso a ratones con diabetes inducida con estreptozotocina, aumenta los niveles de glutatión reducido (GSH), disminuyendo el malondialdehído (MDA). Respecto a la actividad anti-inflamatoria se reportó una disminución del Factor de Necrosis Tumoral (TNF- $\alpha$ ) y aumento en el Interferón gamma (IFN- $\gamma$ ) e Interleucina 10 (IL-10) (Alarcón *et al.*, 2010).

Otro sesquiterpeno como el acetato de maturina presentó actividad antiinflamatoria en ratones (Hernández, 1999), esto fue corroborado con un modelo de edema en un porcentaje de inhibición del 95.41% (Rojano, 2005). Por otro lado se observó que en ratones BALB/c inmunosuprimidos con ciclofosfamida el acetato de maturina carece de citotoxicidad contra células cancerígenas, estimula la viabilidad de macrófagos y esplenocitos, induce la actividad enzimática lisosomal, pinocitosis, actividad de las células Natural Killer (NK) e incrementa la producción de Interleucina 2 (IL-2), Interleucina 15 (IL-15) e IFN- $\gamma$ , lo cual indica que el acetato de maturina puede ser un buen auxiliar en la restauración de las funciones del sistema inmune en enfermedades que causan inmunosupresión (Juárez *et al.*, 2013). Sin embargo, hasta la fecha no se tiene datos sobre su efecto en órganos periféricos y sistema reproductor específicamente a nivel testicular y su acción en los parámetros espermáticos.

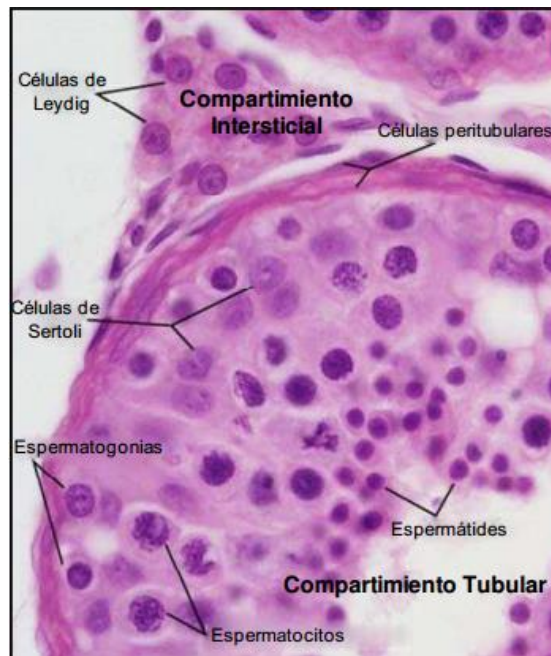
---

## **2.2. Función testicular y epididimaria**

### **2.2.1 Morfología testicular**

Los testículos de los mamíferos se encuentran divididos en gran cantidad de lóbulos dentro de los cuales se sitúan los túbulos seminíferos, que contienen las células de la línea germinal y las células de Sertoli. Los túbulos seminíferos, por su parte, están alojados en un estroma compuesto por células de Leydig, células de la línea linfocitaria, vasos sanguíneos y linfáticos así como terminaciones nerviosas (Figura 2). Estos túbulos se hallan a su vez delimitados por células mioides peritubulares (Davidoff *et al.*, 1990). Las células germinales no sólo requieren de un intrincado ambiente para llevar adecuadamente la espermatogénesis, sino que también necesitan una arquitectura tridimensional que facilite el proceso espermatogénico, añadiendo un nuevo orden de complejidad a este proceso de vital importancia (Davidoff *et al.*, 1990).

Las uniones especializadas entre las células de Sertoli generan uno de los principales componentes de lo que se conoce como la barrera hemato-testicular. Dichas uniones, de tipo adherente u oclusivas, transforman el compartimento adluminal del tubo seminífero en un lugar aislado, un sitio inmunoprivilegiado en el que existe un delicado control del tráfico de moléculas (Siu & Cheng, 2004). Las células de Sertoli contribuyen controlando el ambiente de las células germinales, nutrición y adecuado desarrollo.



**Figura 2.** Organización del túbulo seminífero. Las espermatogonias y espermátidos en leptoteno ocupan el compartimento basal, mientras que el resto de los espermátidos y espermátidos se ubican en la porción adluminal de los túbulos. Tomado de Spradling *et al.*, 2001.

En la zona basal del epitelio seminífero se encuentran a las espermatogonias y espermátidos pre-leptoténicos y leptoténicos, células que aún no han atravesado la barrera hemato-testicular. Atravesando dicha barrera y acercándonos hacia la luz del túbulo se hallan protegidos por las células de Sertoli a los espermátidos que se encuentran en etapas más avanzadas, espermátidos redondas y elongadas. Por último, los espermátidos se localizan en la luz de los túbulos (Figura 2) (Siu & Cheng, 2004).

### 2.2.2. Espermatogénesis y ciclo del epitelio seminífero

La espermatogénesis es un proceso de diferenciación celular complejo, altamente regulado, que puede clasificarse en divisiones mitóticas, divisiones meióticas y espermiogénesis (Russell *et al.*, 1990).

Las espermatogonias son las células responsables de dar comienzo al ciclo espermatogénico, una sucesión de divisiones y transformaciones celulares que

---

ocurren durante la espermatogénesis. Mediante divisiones mitóticas las espermatogonias originan los espermatocitos, que tras la meiosis dan lugar a espermátidas. Luego de un proceso de diferenciación celular las espermátidas se transforman en espermatozoides (Orth, 2000).

Antes de originar a un espermatocito, una espermatogonia experimenta de 8 a 9 divisiones, pudiendo generar en última instancia de 2,048 a 4,096 espermatozoides dependiendo del número de divisiones (De Rooij & Russell, 2000). Dado que las células de Sertoli son capaces de sustentar un número limitado de células germinales de manera adecuada, el control del número de espermatogonias es primordial a la hora de mantener la proporción de células germinales en relación a las células de sostén.

Las espermatogonias madre *As* (*stem*) se dividen para generar dos células, una espermatogonia *Apr* (pareada) y otra espermatogonia *As*, esta última es la encargada de automantener la población de células germinales. Dos células del tipo *Apr* unidas por puentes citoplasmáticos pueden generar de 16 a 32 espermatogonias *Aal* (alineadas). Las espermatogonias del tipo *As*, *Apr* y *Aal* se clasifican como indiferenciadas (De Rooij & Russell, 2000). Las espermatogonias tipo *Aal* se diferencian en espermatogonias tipo *A1*, encargadas de comenzar una serie de divisiones mitóticas estrictamente reguladas a nivel temporal, que darán lugar sucesivamente a espermatogonias tipo *A2*, *A3*, *A4*, intermedias y finalmente espermatogonias tipo *B* (Aponte, 2005). Las espermatogonias tipo *B* atraviesan la última división mitótica para originar los espermatocitos (Aponte, 2005).

Los espermatocitos primarios son células grandes en las cuales ocurren importantes eventos moleculares para concretar de manera exitosa una profase meiótica compleja y extensa. Esta profase se ha clasificado en diferentes etapas denominadas leptoteno, cigoteno, paquiteno, diploteno y diacinesis, que presentan características diferenciables tanto a nivel celular como molecular. Durante el leptoteno los cromosomas comienzan a condensarse para luego encontrar a sus homólogos, en tanto se constituyen los llamados “elementos axiales” los cuales posteriormente formarán los elementos laterales de los



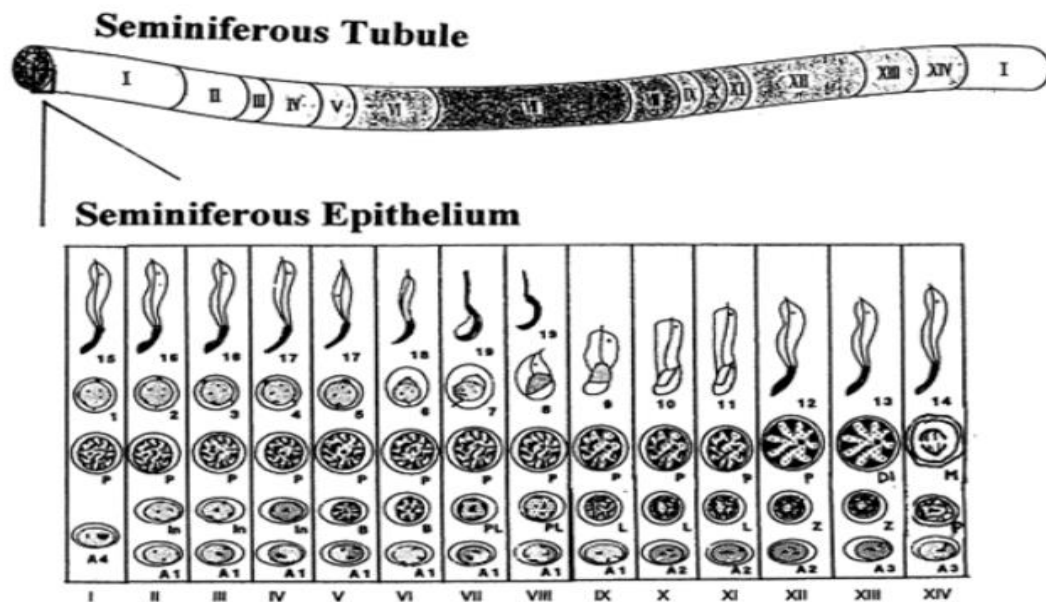
---

complejos sinaptonémicos. A su vez, los telómeros se unen a la envoltura nuclear y empiezan a migrar sobre la misma. En el cigoteno los cromosomas homólogos comienzan a aparearse, mientras los telómeros se concentran en un polo de la envoltura nuclear formando lo que se conoce como bouquet. Durante esta fase comienza la formación de un andamiaje proteico entre ambas cromosomas, denominado complejo sinaptonémico (Benavente *et al.*, 2012). En el paquiteno finaliza el ensamblaje del complejo sinaptonémico y a nivel genético comienza el intercambio de información entre los cromosomas homólogos, llamado recombinación homóloga. Debido al mecanismo de recombinación, los cromosomas homólogos entrecruzan sus hebras de ADN lo que determina que permanezcan unidos formando quiasmas al desensamblarse el complejo sinaptonémico durante el diploteno (Qiao *et al.*, 2012). Finalmente, durante la diacinesis los cromosomas comienzan a disponerse en la placa ecuatorial de la célula en división. Luego de culminada la primera división meiótica tiene lugar la segunda división, en la cual se separan las cromátidas hermanas (Roy & Matzuk, 2006).

Una vez culminada la meiosis comienza la espermiogénesis, donde transcurren una serie de cambios estructurales y moleculares que tienen como finalidad la formación de espermatozoides a partir de espermatidas redondas (Parvinen, 1982). Se distinguen 19 etapas en la espermiogénesis de la rata y comprende la elongación de las espermatidas, la formación del flagelo, la pérdida de masa citosólica, la compactación del ADN, la concentración de las mitocondrias alrededor de la pieza media de la cola del espermatozoide y la generación de estructuras accesorias que harán del espermatozoide una célula especializada en portar el ADN hacia el óvulo de la manera más rápida y eficiente (De Kretser & Kerr, 1988).

Un ciclo espermatogénico corresponde al tiempo que demora una espermatogonia del tipo A en dar origen a un espermatozoide y ser liberado a la luz del túbulo (Barth & Oko, 1989).

Durante la madurez sexual, en los machos se establece la aparición de sucesivos ciclos espermatogénicos en una misma sección del túbulo seminífero y como consecuencia, células germinales en distinto estadio de desarrollo que pueden observarse asociadas en una misma sección. De manera similar al ciclo espermatogénico, el epitelio seminífero presenta una onda. Esta onda se distribuye a lo largo de los túbulos seminíferos y resulta en un desfase en las asociaciones germinales en las que se encuentran distintas secciones del túbulo (Clermont & Leblond, 1955). Se han descrito 6 asociaciones diferentes en el hombre, 12 en el ratón y 14 en la rata (Figura 3). Este desfase permite que el epitelio seminífero produzca espermatozoides de manera continua ya que en cualquier momento dado se encontrarán regiones del epitelio seminífero en proceso de espermiación (Barth & Oko, 1989).



**Figura 3.** Ciclo del epitelio seminífero en la rata. Tomado de Homma-Takeda (2001).

---

### 2.2.3 Regulación hormonal de la espermatogénesis

La espermatogénesis transcurre de manera coordinada, gracias a un refinado control que ocurre a distintos niveles. Es controlada a nivel neuroendócrino por el eje hipotálamo-hipófisis-gónada (HHG) a través de hormonas como la gonadotropina (GnRH), la hormona folículo estimulante (FSH), hormona luteinizante (LH), prolactina, hormonas tiroideas y hormona del crecimiento, entre otras (Shima *et al.*, 2004).

A nivel local, está bien establecido que la biosíntesis de Testosterona (T) depende de la existencia de células de Leydig en el intersticio testicular. Estas células son la principal fuente de hormonas sexuales en el macho. Son células diferenciadas y altamente especializadas en la síntesis y secreción de andrógenos. La corteza adrenal también contribuye a la producción de estas hormonas (Baulieu & Robel, 1990).

El principal regulador de la síntesis de andrógenos testiculares es la hormona LH. Sin embargo, se han descrito otros factores producidos localmente que también están involucrados en este proceso, a través de una regulación paracrina entre las células de Leydig y otros componentes del testículo (Mather *et al.*, 1992; Boujrad *et al.*, 1995). La acción estimuladora de LH sobre la esteroidogénesis se ejerce a través de la unión a sus receptores de membrana en las células de Leydig. Luego de la unión de la gonadotropina, el receptor cambia su conformación y activa a la proteína G, estimulando la adenilato ciclasa, que resulta en un aumento en la producción de AMPc. La unión del AMPc formado a la unidad regulatoria de una proteína quinasa, permite que la subunidad catalítica se active y fosforile ciertas proteínas intracelulares, que pueden regular la síntesis de proteínas a nivel ribosomal, o mediar los efectos tróficos de LH a través de la regulación de la expresión génica (Rommerts & Cooke, 1988).

La T sintetizada puede ejercer su efecto biológico sobre los órganos blanco, o bien puede ser transformada a otros metabolitos activos, que actúan como mediadores fisiológicos en algunas de las múltiples acciones de esta hormona (Mooradian *et*

---

*al.*, 1987). A partir de la T, a través de una 5 $\alpha$ -reducción irreversible, se forma 5 $\alpha$ -androstan-17 $\beta$ -ol-3-ona (dihidrotestosterona; DHT), por acción de la enzima 5 $\alpha$ -reductasa. Esta conversión es esencial para el desarrollo y funcionalidad de los órganos reproductivos masculinos. Ambos compuestos son capaces de interaccionar con el mismo receptor en la célula blanco, y forman parte de los andrógenos biológicamente activos. Subsecuentemente, DHT puede ser metabolizada en 5 $\alpha$ -androstan-3 $\alpha$ , 17 $\beta$ -diol (3 $\alpha$ -diol) por acción de la enzima 3 $\alpha$  hidroxisteroide óxido reductasa. Este compuesto puede ser rápidamente reconvertido en DHT, por lo que estos metabolitos son considerados andrógenos potencialmente activos (Mooradian *et al.*, 1987). La complejidad de esas interacciones se traduce en un proceso altamente regulado de diferenciación celular, el cual es muy sensible a variaciones ambientales y sustancias tóxicas (Eddy, 2002).

#### **2.2.4. Función epididimaria**

Los espermatozoides liberados a la luz del túbulo seminífero son transportados por la red testicular (rete testis) y los conductos eferentes hasta alcanzar el epidídimo donde son almacenados hasta el momento de la eyaculación. El epidídimo tiene tres regiones bien diferenciadas: región de la cabeza (caput), donde los conductos eferentes se unen al epidídimo; región central (corpus) y región de la cola (cauda) que desemboca en el conducto deferente. Este epitelio también presenta una sucesión de microambientes y tipos celulares como las células principales, células apicales y células estrechas, que se encargan de proporcionar la oxigenación, nutrientes, eliminación de residuos citoplásmicos y de conferir protección a los espermatozoides durante las distintas etapas del proceso de maduración (Palomo, 1995; Dacheux *et al.*, 2014). En su paso por el epidídimo, los espermatozoides sufren una serie de cambios morfológicos y fisiológicos que les proporcionan la capacidad de fecundar (Bedford, 1975). Estos cambios son: la pérdida de la gota citoplasmática (Breucker *et al.*, 1985), la formación de puentes disulfuro en el núcleo y en algunas estructuras del flagelo

---

(Calvin & Bedford, 1971; Bedford & Calvin 1974) y varias modificaciones en la estructura de la membrana plasmática con efectos en la motilidad, la capacitación y de reacción acrosomal (Mooney *et al.*, 1972; Feuchter *et al.*, 1981; Yeung *et al.*, 1993).

Durante la eyaculación, los espermatozoides son propulsados a través del conducto deferente que se mezclan con el plasma seminal, es decir, con secreciones de las vesículas seminales, la próstata y las glándulas bulbouretrales que determinan la calidad de los espermatozoides (Alberts *et al.*, 2007).

### **2.3. Acción de diferentes extractos sobre los parámetros espermáticos**

El análisis seminal por tanto permite obtener información sobre la espermatogénesis y la condición fisiológica de los tejidos comprometidos. En los últimos años el análisis seminal continúa siendo una de las mejores herramientas en la investigación de la fertilidad masculina y la que brinda la mejor información previa para evaluar la calidad reproductiva (Aitken, 2010).

No se conocen los efectos de los compuestos bioactivos contenidos en *P. peltatum*, sin embargo, sabe que la administración de sesquiterpenos y polifenoles del gossipol de la semilla de algodón disminuye la cuenta espermática del epidídimo, además de que causa una disminución en la actividad de la enzima glutatión peroxidasa y la glutatión reductasa (Santana *et al.*, 2015). De acuerdo a Peyster y su grupo (1984) y Fornés *et al.*, (1993) el gossipol estimula la generación de peróxidos lipídicos, y estos, a su vez, estimulan el daño a las membranas celulares, produciendo apoptosis y fragmentación del ADN (Teng *et al.*, 1995).

Debido a que muchas de las plantas medicinales son utilizadas indiscriminadamente, es necesario evaluar los efectos de sus extractos en diferentes órganos así como en la función reproductiva considerando parámetros anatómicos, histológicos y espermáticos. Esto se basa en los diferentes reportes que demuestran el efecto sobre la reproducción masculina empleando plantas de

la familia Asteraceae a la que pertenece *P. peltatum* tal y como se muestra en la Tabla 2.

**Tabla 2.** Efecto de la administración de diferentes plantas de la familia Asteraceae en la reproducción.

<b>PLANTA</b>	<b>DOSIS</b>	<b>VIA</b>	<b>EFECTO/ ESPECIE</b>	<b>AUTOR</b>
<i>Stevia rebaudiana</i>	66.7 g de hojas secas.	Oral	Disminución del peso del testículo, concentración espermática en la cola del epidídimo y concentraciones plasmáticas de andrógenos testiculares de la rata macho Wistar	Melis, 1999
<i>Mikania laevigata</i>	3,5, 7 y 14mg/ kg	Oral	Ausencia de toxicidad reproductiva. No se observaron cambios en el peso, concentración y morfología de espermatozoides de la cola del epidídimo de ratas Wistar.	Graca <i>et al.</i> , 2007
<i>Smallantus sonchifolius</i> (yacón)	154 mg/ml	Oral	En ratones diabéticos se redujo la concentración de glucosa. Además, mostraron un aumento en la producción de espermatozoides en los conductos deferentes y epidídimo con respecto a los ratones no diabéticos. Al tener gran cantidad de polifenoles se asoció con una mayor actividad antioxidante.	González <i>et al.</i> , 2013
<i>Achillea millefolium</i>	0.3, 0.6 y 1.2 mg/kg	Oral	No se encontró un efecto toxico en las ratas Wistar. No hubo diferencias en el peso corporal, órganos reproductivos, además de presentar morfología normal en los testículos.	Dalsenter <i>et al.</i> , 2004
<i>Achillea millefolium</i>	200,400 y 800 mg/kg	Intraperitoneal	Se observaron células inmaduras en la membrana basal de los túbulos seminíferos, vacuolización, así como engrosamiento de la membrana basal de los túbulos seminíferos y una baja cantidad de espermatozoides en ratas Wistar.	Takzare <i>et al.</i> , 2010
<i>Anaciclus pyrethrum</i>	50,100y 150 mg/kg	Vía oral	Se observó un aumento en el peso corporal, concentración, motilidad y viabilidad espermática en ratas Wistar. Además de un aumento en la concentración de T, LH y FSH.	Sharma <i>et al.</i> , 2013
<i>Calendula officinalis</i>	0.5 y 1.0 g/kg	Oral	No se observaron alteraciones en el peso de órganos reproductivos, ni en la histomorfología de testículo de ratas Wistar. Además, de que el índice de fertilidad y viabilidad de la descendencia no se vio afectado.	Silva <i>et al.</i> , 2009

<b><i>Echinacea purpurea</i></b>	50 mg/kg	Oral. Alimento enriquecido con el extracto de <i>Echinacea</i>	Se observó una reducción del peso corporal; así como cambios en la estructura histológica del testículo después de 8 semanas de consumo en ratas macho Wistar	Skaudickas <i>et al.</i> , 2004
<b><i>Carthamus tinctorius</i></b>	200 mg/kg	Oral	Indujo daño testicular en ratones NMR, ya que se observó disminución en el diámetro y altura del epitelio seminífero. Las células germinales produjeron cambios degenerativos: desde la pérdida de espermátidas alargadas hasta una desorganización de las células contribuyendo a la eventual atrofia.	Mehri Mirhosein <i>et al.</i> , 2012
<b><i>Launaea acanthodes</i></b>	150 mg/kg	Intraperitoneal	A la segunda semana de administración, se observó una disminución de LH y FSH, aumentando las concentraciones de T. Contrarrestando algunos de los efectos negativos de la hiperglucemia en ratas Wistar.	Mohammadi <i>et al.</i> , 2016
<b><i>Tagetes lucida</i></b>	50 mg/ kg	Oral	La morfología testicular evaluada en cortes histológicos mostró vacuolización de los túbulos seminíferos de ratas macho Wistar. La genotoxicidad encontrada mediante el ensayo cometa sobre los espermatozoides mostró rupturas de cadenas del DNA.	Téllez <i>et al.</i> , 2013

---

### 3. JUSTIFICACIÓN

La medicina etnobotánica es y ha sido un recurso tradicional en la salud, las plantas empleadas en dicha actividad son la base para el desarrollo de la medicina moderna, tanto que en algunas zonas rurales e indígenas son el único recurso disponible por la falta de instituciones médicas y recursos económicos. Así el abuso en el consumo de las plantas puede alterar la salud, haciéndose necesario el análisis de los efectos que pueden tener los extractos o sus compuestos bioactivos sobre los diferentes sistemas que conforman al organismo.

La familia Asteraceae agrupa el mayor número de plantas medicinales, dentro de ellas se encuentra *P. peltatum*, que es utilizada para el tratamiento de diversas enfermedades como diabetes, reumatismo, dolores gastrointestinales, etc. Es utilizada principalmente como un agente hipoglucemiante, de igual forma se ha observado actividad antioxidante, antiinflamatoria e inmunoestimuladora en modelos de roedores. Sin embargo, a la fecha no existen reportes de los efectos que pudiera ejercer en el sistema reproductor masculino, particularmente en la espermatogénesis, concentración hormonal y parámetros de calidad espermática. Por lo que, nuestro grupo de trabajo inició con el estudio de *P. peltatum* en el ámbito de la reproducción.

### 4. PREGUNTA DE INVESTIGACIÓN

¿Qué efecto tendrá el extracto de *Psacalium peltatum* que contiene sesquiterpenos sobre los parámetros reproductivos de la rata macho?



---

## 5. HIPÓTESIS

La administración del extracto acuoso de *Psacalium peltatum*, que contiene sesquiterpenos, mejorará la estructura testicular, concentración de testosterona y los parámetros de calidad espermática de la rata macho.

## 6. OBJETIVOS

### GENERAL

Determinar el efecto del extracto acuoso de *Psacalium peltatum*, que contiene sesquiterpenos, sobre la estructura testicular y los parámetros de calidad espermática en la rata.

### ESPECIFICOS

Determinar si la administración del extracto acuoso de *Psacalium peltatum* que contiene sesquiterpenos en la rata:

- ✓ Modifica algunos de los parámetros histológicos del testículo.
- ✓ Incrementa la concentración sérica de testosterona.
- ✓ Favorece la calidad espermática.

---

## **7. MATERIAL Y METODOS**

### **7.1. Colecta de las plantas de *Psacalium peltatum*.**

La colecta de *P. peltatum* fue hecha en la región central de México, hábitat natural de *P. peltatum* (Linares & Bye, 1987) en el Estado de Hidalgo en el Municipio de Mineral del Chico, en el poblado de la Estanzuela. Con el apoyo de investigadores del Instituto de Química de la UNAM bajo la dirección del Dr. Ricardo Reyes Chilpa, experto en la selección, identificación y extracción de los compuestos orgánicos de esta planta.

### **7.2. Obtención y caracterización de extractos por Cromatografía en Capa fina**

Los extractos de raíz de *P. peltatum* se realizaron en el Instituto de Química de la UNAM a partir de los extractos hexánicos de *P. peltatum* comenzando por el de menor polaridad (extracto: hexánico, diclorometano, metanólico, etanólico y acuoso). Para la identificación de compuestos se realizó una cromatografía en capa fina (CCF), en donde para la fase estacionaria se utilizó gel de sílice 60 H, posteriormente se colocaron las muestras y a continuación se sumergieron en una cámara para cromatografía, donde la fase móvil se preparó con una solución 8:2 de hexano- acetato de etilo. Para desarrollar la cromatografía se utilizaron mezclas de disolventes en orden creciente de polaridad como en la cromatografía en columna abierta, de la misma forma se recogieron fracciones de 50 a 100 mL de los compuestos, se monitoreó el desarrollo de la CCF reuniendo las fracciones que presentaron similitudes cromatográficas.

### **7.3. Sujetos experimentales**

Los sujetos experimentales se manejaron apegados a los lineamientos para la conducción ética de la investigación, la docencia y la difusión en la División de Ciencias Biológicas y de la Salud de la UAM-Iztapalapa y de la Norma Oficial Mexicana NOM-062-ZOO-1999.

---

Se utilizaron ratas macho Wistar de 3 meses de edad con un peso de 250 a 300 g, obtenidos del bioterio de la División de Ciencias Biológicas y de la Salud de la Universidad Autónoma Metropolitana, Unidad Iztapalapa, los cuales se mantuvieron bajo un ciclo de luz-obscuridad invertido 12:12hrs (encendido de luz a las 8:00 pm) a una temperatura constante de 24°C. Los animales fueron distribuidos en 5 grupos, cada grupo (n=6) recibió una dosis del extracto acuoso de la raíz de *P. peltatum* vía intragástrica por día, durante dos meses para abarcar una espermatogénesis completa. Esta dosis ha sido seleccionada de acuerdo a los estudios hipoglucemiantes, previamente reportados por Alarcón-Aguilar *et al.*, 2000. Los sujetos fueron asignados de manera aleatoria en los siguientes grupos experimentales: Grupo 1, *Sham* (control simulado), que fueron aquellos sujetos en donde solo se insertó la cánula sin depositar ningún líquido (n=6). Grupo 2, Control (vehículo, solución salina) del extracto acuoso (n=6). Grupo 3, Extracto acuoso de *P. peltatum* 20mg/kg (n=6). Grupo 4, Extracto acuoso de *P. peltatum* 40mg/kg (n=6). Grupo 5, Extracto acuoso de *P. peltatum* 80mg/kg (n=6). Los sujetos fueron pesados 1 vez por semana para administrar la concentración adecuada del extracto y monitoreó de su desarrollo.

#### **7.4. Procesamiento y evaluación histológica de testículo de rata macho**

Una vez concluido el periodo de administración se realizó la eutanasia por decapitación, se extrajo el testículo derecho donde una sección se procesó para su inclusión en resina epóxica; inicialmente se fijó en la solución de Karnovsky por 24 horas. Posteriormente se realizaron lavados con buffer de Cacodilatos de sodio al 0.1 M, durante 2 horas. Para la post-fijación del tejido se colocaron en Tetróxido de Osmio al 1% (Zelterquist), durante una hora. La deshidratación de las muestras consistió en pasos sucesivos de alcoholes a partir de 60%, 70%, 80%, 90%, 96% hasta llegar a alcohol absoluto, durante 10 a 15 minutos en cada uno. Para iniciar el proceso de inclusión en la resina, a las muestras se les realizaron dos lavados con óxido de propileno, de 20 minutos cada lavado, y se continuo con diluciones de la resina epón, en el óxido de propileno, hasta llegar a la inclusión de las muestras en la resina pura para su polimerización en estufa a 60°C.

---

Posteriormente se obtuvieron cortes semifinos de 1µm de grosor cortados con un ultramicrotomo (Leica UCT) se montaron en portaobjetos y se tiñeron en azul de toluidina al 5%. Las muestras se analizaron por un solo observador auxiliándose de un sistema de análisis de imágenes (Image-Pro Plus 5.1). Por cada testículo se observaron de 20 a 30 secciones transversales de tubos seminíferos: a) Se determinó el índice de maduración del epitelio seminífero o índice de Johnsen (anexo I). b) El índice histopatológico (anexo II).c) Área del epitelio seminífero en cortes transversales de los cordones seminíferos. d) El área del núcleo y total de las células de Leydig.

### **7.5. Evaluación de las concentraciones séricas de testosterona**

Transcurridos los 60 días de administración, tras realizar la eutanasia por decapitación se obtuvieron muestras sanguíneas colectándolas en tubos con tapón separador de suero (BD Vacutainer SST, México, D.F). El suero se obtuvo por centrifugación, 15 minutos a 3000 rpm. La cuantificación de T libre se realizó mediante la técnica de ELISA en suero la cual consiste en un principio de unión competitiva entre la T encontrada en la muestra y el conjugado T-HRP conjugada por cantidad constante de anticuerpos. Se cuantifico utilizando un kit comercial (Free Testosterone, DRG). Las muestras se trabajaron por duplicado. Estos kits se leyeron con un espectrofotómetro a una densidad óptica a 450 nm.

### **7.6. Obtención de espermatozoides por picado y filtrado del epidídimo**

Una vez transcurrido el tiempo de administración se les practico a los sujetos eutanasia por decapitación, posteriormente se realizó la disección donde se obtuvo el epidídimo (cola) del lado derecho para la evaluación de parámetros espermáticos, se colocaron en un baño seco a 37°C con 500µL de solución salina previamente atemperada para realizar el picado con unas tijeras de punta fina, enseguida se utilizó un tubo con una malla de lycra (estéril) con un diámetro de trama de 20 micrómetros (µm) para filtrar los espermatozoides y se centrifugó a

---

600rpm por 10 minutos para posteriormente resuspender con 500 $\mu$ L de solución salina a 37°C.

### **7.7. Evaluación de los parámetros microscópicos de espermatozoides obtenidos de epidídimo**

El análisis microscópico comprendió la valoración de la vitalidad, concentración y morfología espermática. Posteriormente se homogenizó la alícuota que contenía los espermatozoides por resuspensión y se tomaron 10 $\mu$ L, este se colocó en un portaobjetos previamente atemperado, las células se observaron en objetivo a 40x con microscopio de luz.

#### **7.7.1 Análisis de la concentración espermática**

Se realizó un conteo de 3 campos al azar, se sacó la media de éstos valores para hacer la dilución, se utilizó una solución que contenía formaldehído al 10 % para inmovilizar a los espermatozoides dentro de un tubo cónico. Dependiendo del conteo de estos tres campos se realizó la dilución con base a las células que se observaron. Las diluciones más utilizadas fueron 1/5, 1/10, 1/20 o 1/50, dependiendo del número de espermatozoides contados en la anterior preparación; una vez hecha la dilución se cargó la Cámara de Neubauer con 10  $\mu$ L aproximadamente y se contó el cuadro superior izquierdo de la cuadrícula central para saber el número de cuadros a contar de la Cámara de Neubauer. La concentración espermática se expresó en millones/ml. Para obtener este resultado se utilizó la media de los conteos de las dos cámaras y se multiplico por el factor de dilución correspondiente (1:5, 1:10, 1:20, 1:50) por 10,000 y por el factor correspondiente para tener la cuenta de los 25 cuadros de la cuadrícula central de la cámara de Neubauer. El resultado final se expresó en millones de espermatozoides/ml.

#### **7.7.2 Análisis de vitalidad espermática**

Para este estudio se utilizó eosina amarillenta al 5% en una solución buffer de fosfatos salina (PBS). Se realizó una tinción de los espermatozoides 1:1 con el

---

colorante. Posteriormente se contaron 200 espermatozoides en un microscopio óptico Nikon, Modelo Ts100 con un objetivo de 40X, se consideraron como espermatozoides vivos los no teñidos y espermatozoides muertos los teñidos.

### **7.7.3. Morfología**

Para la morfología se realizó un frotis con 10 µL de semen, posteriormente se fijó con alcohol al 70% hasta que la muestra se secase completamente, se agregó 150 µL de colorante eosina-nigrosina, se dejó teñir la muestra por 10 min y se retiró el colorante con alcohol al 70%. Se observó al microscopio óptico a 40x.

### **7.8. Procesamiento y análisis de la histología de órganos de ratas macho administradas con *Psacalium peltatum***

De todos los machos de cada grupo, se procedió a la disección y se obtuvo el hígado, bazo, riñón y estómago, mismos que se fijaron con paraformaldehído al 4% para su procesamiento, posteriormente se realizó la inclusión en parafina y deshidratación formado por alcoholes y xilol. Los cortes fueron teñidos con un colorante de Hematoxilina-Eosina. Se obtuvieron cortes histológicos de 5 a 7 µm, seriados (al menos 5) con el micrótopo. Las muestras se analizaron empleando un microscopio de luz con la finalidad de descartar alteraciones histológicas en éstos órganos.

### **7.9. Cuantificación de marcadores metabólicos en suero**

Una vez realizada la eutanasia por decapitación, se obtuvo el suero sanguíneo por centrifugación, 15 minutos a 3000 rpm. Se evaluaron marcadores generales como: glucosa, colesterol, triglicéridos, HDL, creatinina, albúmina y ácido úrico, para todos los grupos experimentales por el método enzimático colorimétrico. Se utilizó un kit comercial (Randox Laboratorios Ltd, GL 2614 para la glucosa, CHOD-PAP (Randox Laboratorios Ltd, CH 201 para colesterol, GPO-PAP Randox Laboratorios Ltd, UK TR212 para triglicéridos, ALPO Diagnostics Estados Unidos), se siguieron las especificaciones del fabricante, para cada uno de los casos se utilizó un marcador específico (Glucosa, Ácido úrico, Úrea, Colesterol, Triglicéridos, HDL y

---

Albúmina), que es cuantificado por el lector “Spectra Junior” dando así el valor a partir del suero sanguíneo.

#### **7.10. Evaluación de toxicidad en hígado mediante la cuantificación de transaminasas**

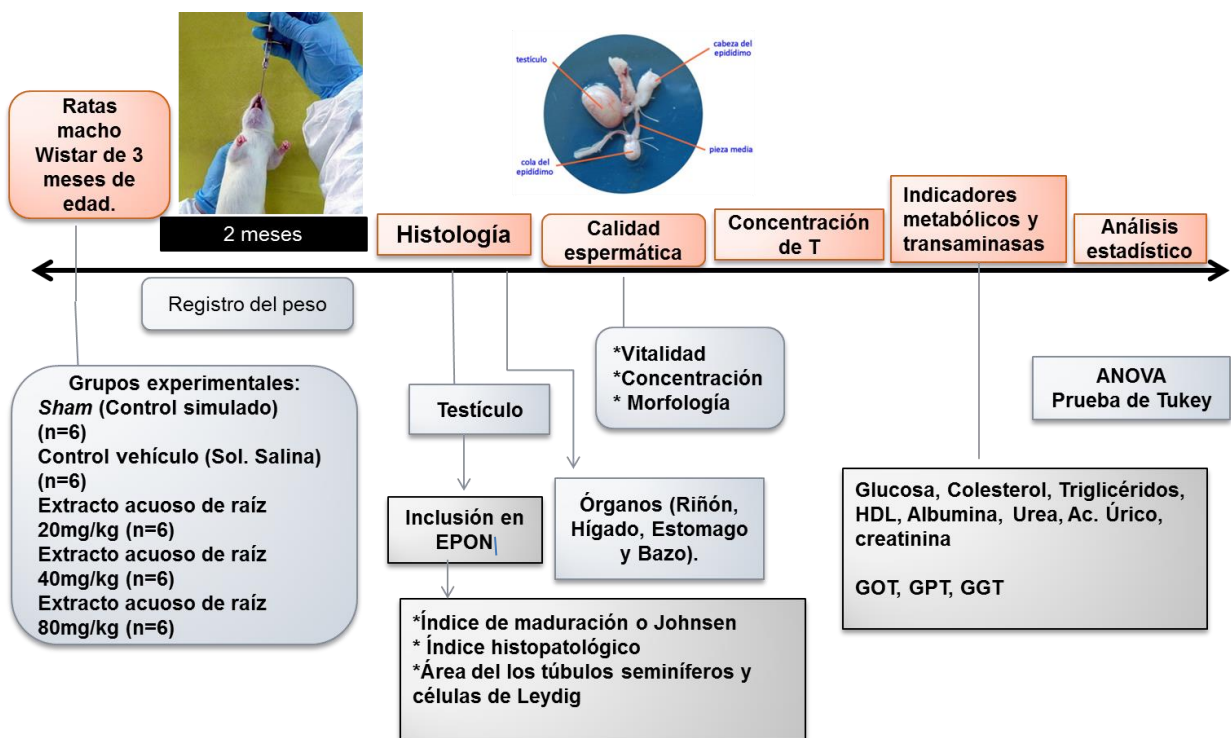
A partir del suero obtenido por centrifugación se cuantificaron las siguientes transaminasas: alanina aminotransferasa (GPT/ALT), aspartato aminotransferasa (GOT/AST) y gama glutamil transpeptidasa (GGT). Se utilizó el kit comercial (SPOTCHEM-KENSHIN-2). El análisis se realizó con un Equipo de Análisis de Química sanguínea, por el método de Química Seca, el cual utiliza tiras reactivas. El equipo cumple la función de incorporar una centrifuga, permitiendo el uso de muestras de sangre total, suero y plasma.

#### **7.11. Análisis estadístico**

Todos los parámetros evaluados se expresaron con la media  $\pm$  D.S, posteriormente se sometieron a un análisis de varianza (ANOVA) seguida de una prueba de Tukey, considerando como significativo una  $p < 0.05$ . Todos los análisis fueron realizados con el paquete estadístico PRISMA.

## 7.12. DISEÑO EXPERIMENTAL

**Figura 4.** Diseño experimental de la administración de sesquiterpenos de *P.peltatum*. Todos los sujetos se manejaron según los lineamientos para la conducción ética de la investigación, la docencia y la difusión en la División de Ciencias Biológicas y de la Salud de la UAM- Iztapalapa y según la NOM 062-ZOO-1999.





---

## 8. RESULTADOS

### 8.1. Registro de peso de animales tratados con *Psacalium peltatum*

Al inicio del tratamiento todos los animales mostraron un peso de  $300.2 \pm 29.2$  g, conforme fue transcurriendo el tiempo de la administración con el extracto acuoso se observó que el grupo tratado a una concentración de 20 mg/kg y 80 mg/kg presentaron una tendencia a reducir el peso corporal en comparación con los grupos *sham*, vehículo y el grupo administrado a una dosis de 40 mg/kg, sin embargo, no hubo diferencias significativas (Tabla 3).

**Tabla 3.** Registro del peso corporal de sujetos administrados con *P. peltatum*

<i>SHAM</i>	VEHICULO	20 mg/kg	40 mg/kg	80 mg/kg
421.8±25.9	383.5 ±10.1	359.4±23.5	408.2±34.4	376.1±45.4

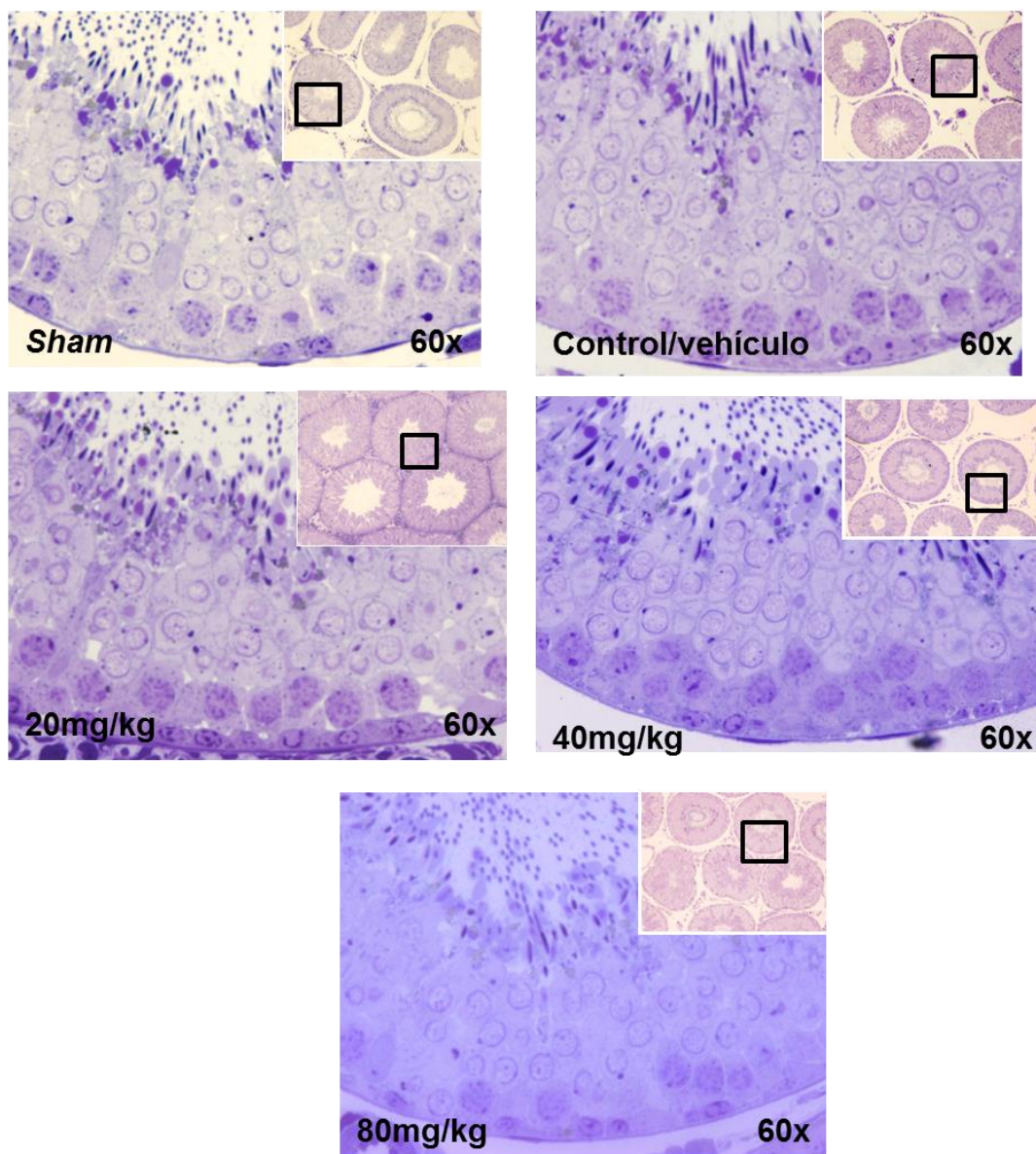
### 8.2. Efecto del extracto acuoso de *Psacalium peltatum* sobre la histomorfología testicular

#### 8.2.1 Índice de Johnsen o de maduración espermática

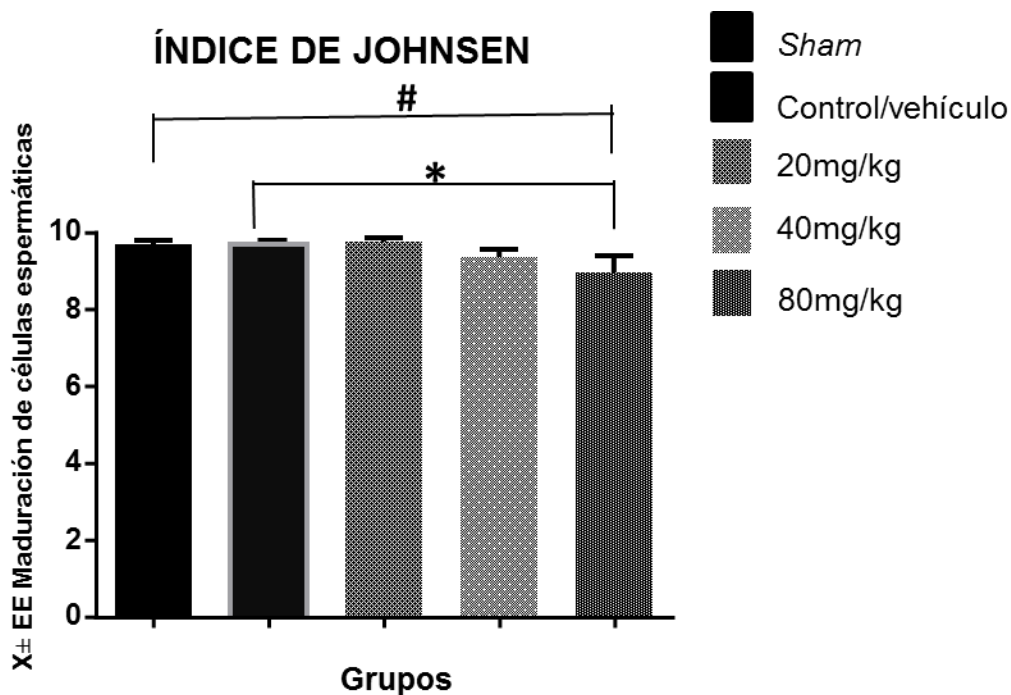
De acuerdo al índice de Johnsen (Anexo I), los grupos controles presentaron túbulos seminíferos con espermatogénesis completa (*Sham*:  $9.7 \pm 0.08$ , Control/vehículo  $9.6 \pm 0.06$ ).

---

Los grupos de 20 y 40 mg/kg presentaron al igual que los grupos controles una espermatogénesis completa predominando túbulos con gran cantidad espermatozoides en la luz del epitelio seminífero (Figura 5), el grupo administrado a dosis de 80 mg/kg (Figura 6) fue estadísticamente diferente ( $p < 0.05$ ) el cual presentó un índice de maduración de  $8.9 \pm 0.4$  al predominar túbulos con espermatogénesis completa, con poca cantidad de espermatozoides en la luz tubular y algunos túbulos con ausencia de espermatozoides maduros, al presentar espermátidas maduras en diferenciación.



**Figura 5.** Representa túbulos en etapa VIII del ciclo del epitelio seminífero con espermatogénesis completa para los grupos controles y tratados con *P. peltatum*.

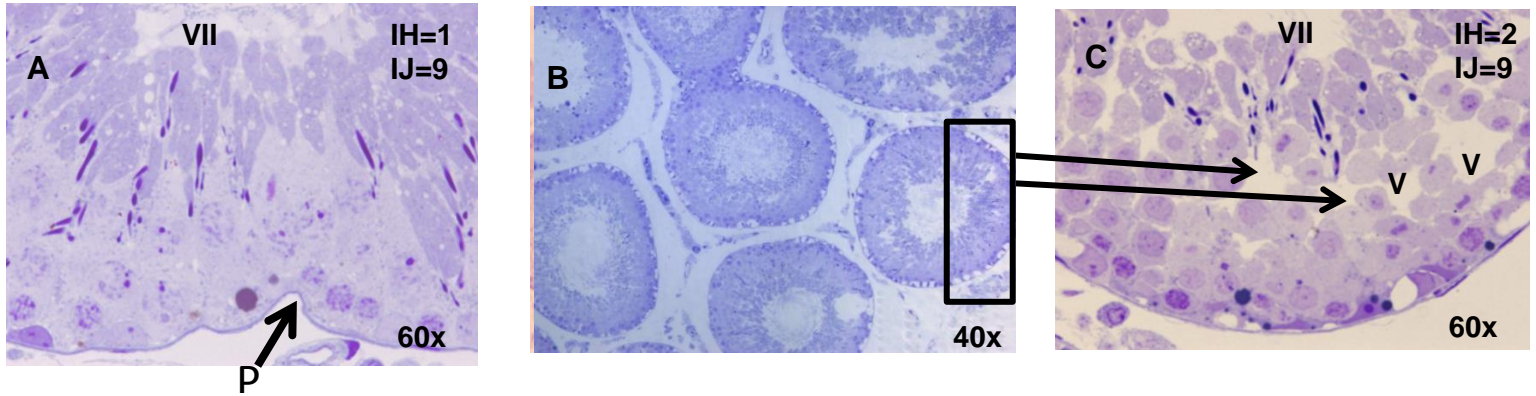


**Figura 6.** Gráfica que muestra el valor del índice de Johnsen o de maduración del epitelio seminífero. Se observa una diferencia significativa en la concentración de 80mg/kg. Media  $\pm$  D.S; ANOVA seguida de una prueba *post hoc* de Tukey, \* $p < 0.05$  comparado con el control/ vehículo; # $p < 0.05$  comparado con el *sham*.

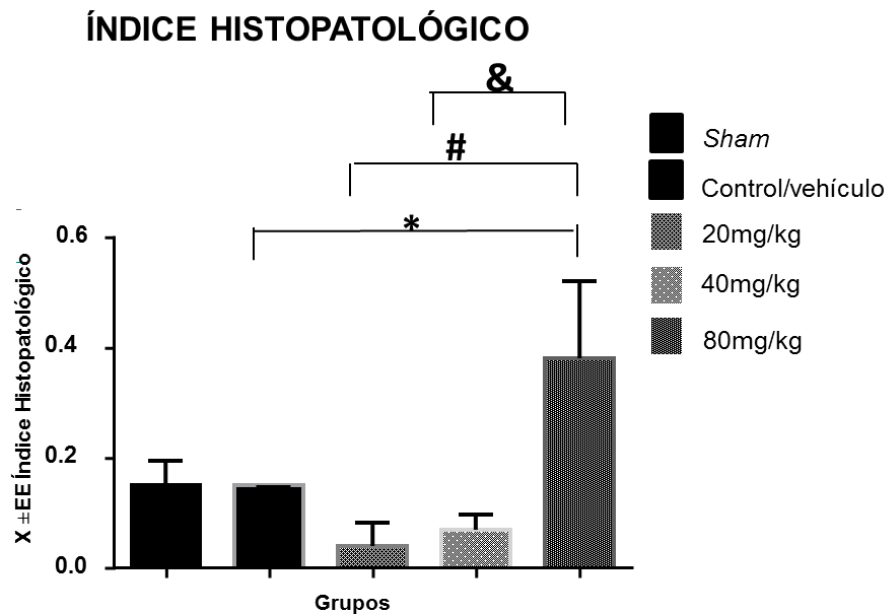
### 8.2.2 Índice histopatológico

El índice histopatológico no mostró daños tanto para los grupos controles (*Sham*:  $0.1 \pm 0.04$ , Control/ vehículo:  $0.1 \pm 0.02$ ) como los administrados a dosis de 20 y 40 mg/kg ( $0.2 \pm 0.04$ ,  $0.07 \pm 0.02$  respectivamente) (Figura 8).

El grupo administrado a dosis de 80 mg/kg ( $0.5 \pm 0.34$ ) presentó una diferencia estadísticamente significativa al subir el puntaje y presentarse túbulos con plegamiento de lámina basal (Puntaje 1) y vacuolización epitelial en menor proporción (Puntaje de 2) (Figura 7), sin embargo, este daño en el epitelio seminífero fue ligero.



**Figura 7.** Cortes histológicos de testículos que representa los daños en el grupo administrado a dosis de 80 mg/kg: (A) Plegamiento de la lámina basal; B) y C) vacuolización túbulos seminíferos. Las flechas están señalando espacios en el epitelio y descamación celular.

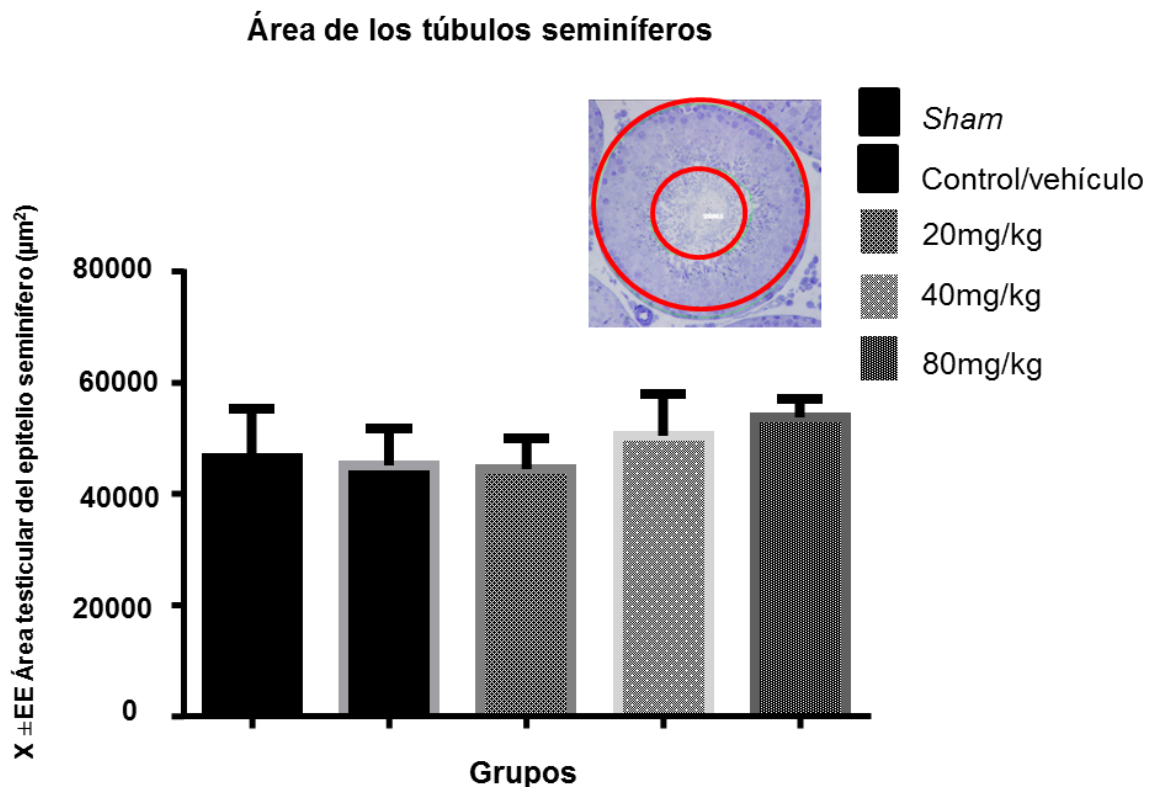


**Figura 8.** Gráfica que muestra el puntaje de acuerdo al índice histopatológico de túbulos seminíferos. Se observa una diferencia significativa en el grupo con dosis de 80mg/kg. Media ± D.S. ANOVA seguida de una prueba *post hoc* de Tukey \* $p < 0.05$  comparado con el

control/vehículo; #p<0.05 comparado con la dosis de 20 mg/kg; &p<0.05 comparado con el grupo de 40 mg/kg.

### 8.2.3. Área del túbulo seminífero

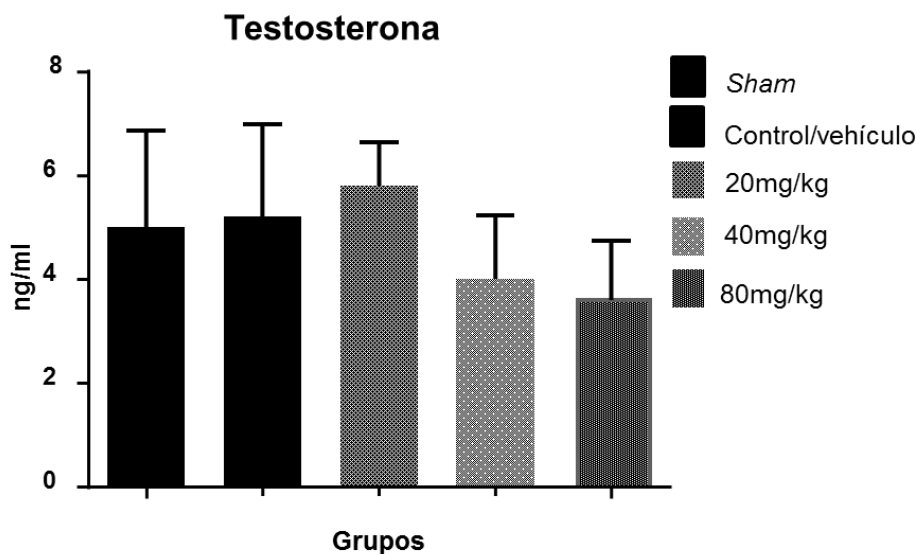
El área del túbulo seminífero el cual infiere la población celular, no mostró diferencias estadísticamente significativas ( $p>0.05$ ) en ninguno de los grupos, sin embargo, se puede apreciar que los grupos controles (*Sham*:  $46316.5 \mu\text{m}^2$ , Control/vehículo:  $44945.8 \mu\text{m}^2$ ) son semejantes al área de los grupos tratados a dosis de 20 y 40 mg/kg ( $44244.3 \mu\text{m}^2$ ,  $50336.2 \mu\text{m}^2$ ), el grupo de 80 mg/kg ( $53631.43 \mu\text{m}^2$ ) presento un ligero aumento que puede estar dado por el daño histopatológico. Véase figura 9.



**Figura 9.** Gráfica que muestra el área del epitelio seminífero de los grupos tratados con *P. peltatum*. Media  $\pm$  D.S. ANOVA seguida de una prueba *post hoc* de Tukey.

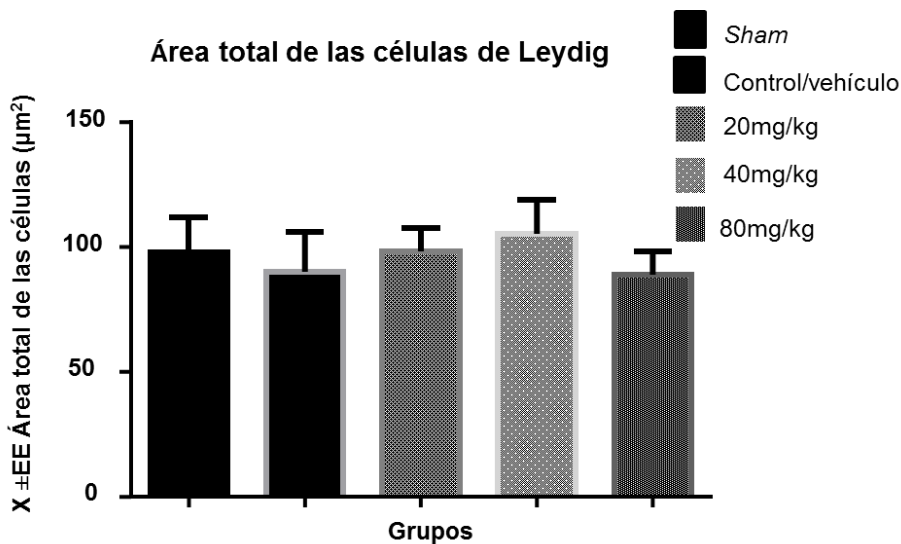
### 8.3. Efecto del extracto acuoso de *Psacalium peltatum* en la concentración sérica de Testosterona y área de las células de Leydig

La concentración de T mostró un ligero aumento para el grupo de 20 mg/kg ( $5.6 \pm 0.6$ ), sin embargo, no fue estadísticamente significativa ( $p > 0.05$ ) vs grupos controles (*Sham*:  $4.4 \pm 1.8$ , Control/vehículo:  $4.5 \pm 1.7$ ). Para las concentraciones de 40 y 80mg/kg se observó una ligera tendencia a disminuir lo cual esta correlacionado con el índice histopatológico (Figura 10), sin embargo, no fue estadísticamente significativo (Figura 10).



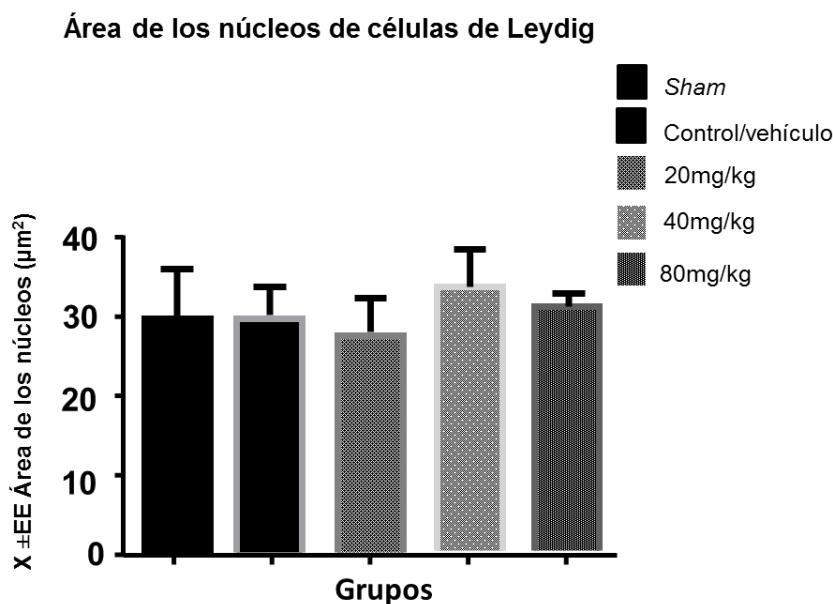
**Figura 10.** Gráfica que representa la media  $\pm$  DS de la concentración sérica de testosterona libre. ANOVA seguido de prueba *pos hoc* de Tukey.

El área total de las células de Leydig no mostró diferencias estadísticamente significativas (*Sham*:  $97.9 \pm 13.9$ , Control vehículo:  $90.0 \pm 16.1$ , 20 mg/kg:  $98.3 \pm 9.3$ , 40 mg/kg:  $105.1 \pm 13.8$ , 80mg/kg:  $89.0 \pm 9.35$ ), sin embargo, el grupo con la dosis más alta mostró una ligera tendencia a disminuir (Figura 11).



**Figura 11.** Gráfica que representa el área total de las células de Leydig de los grupos tratados con el extracto de *P. peltatum*. Media  $\pm$  D.S. ANOVA seguido de prueba *pos hoc* de Tukey.

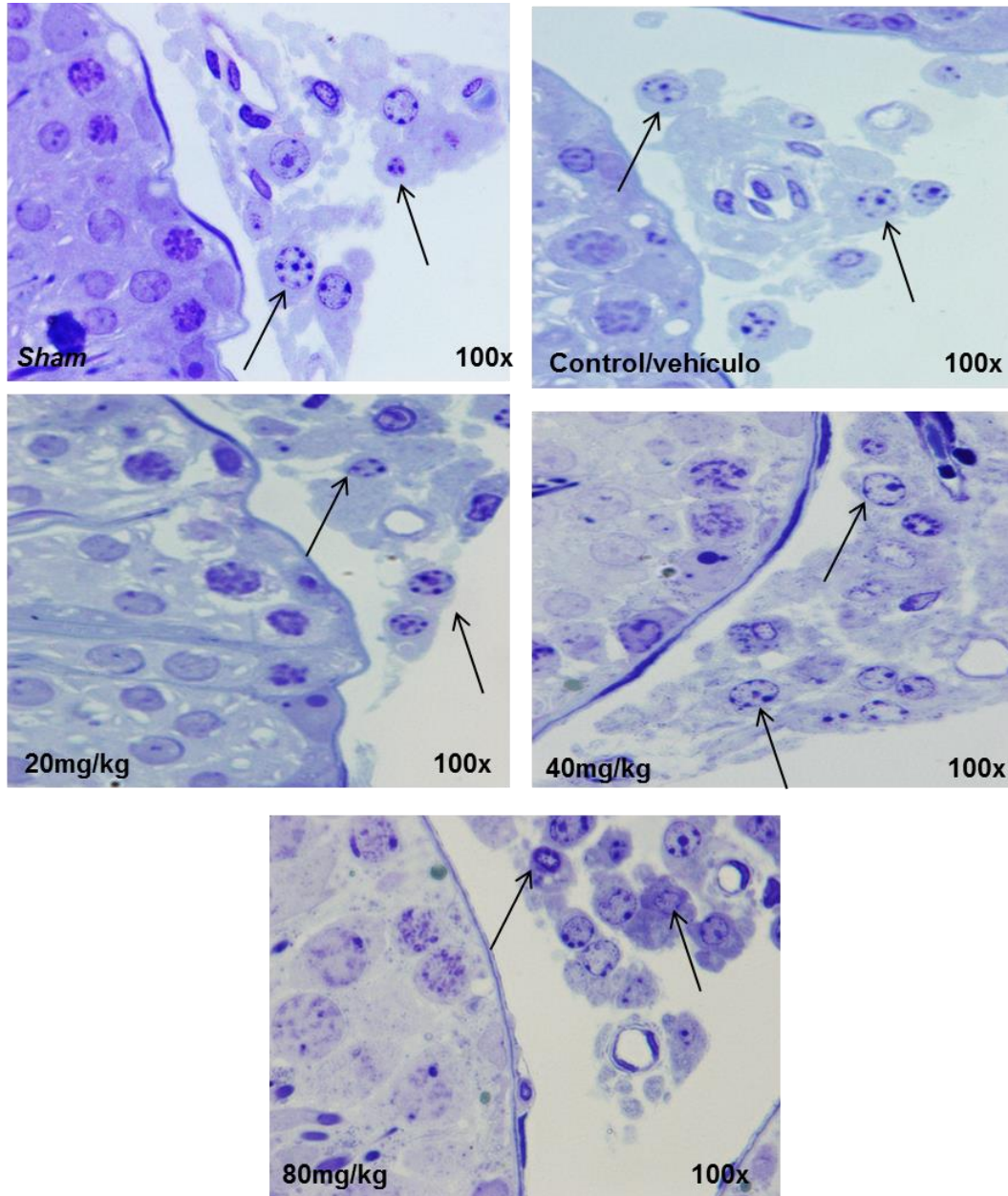
El área del núcleo de las células de Leydig, no presentó diferencias significativas entre los grupos controles (*Sham*:  $29.5 \pm 6.1$ , Control/vehículo:  $29.4 \pm 3.5$ ) vs los grupos experimentales (20 mg/kg:  $27.2 \pm 4.2$ , 40 mg/kg:  $33.3 \pm 4.6$ , 80 mg/kg:  $30.7 \pm 1.7$ ) (Figura 12).



**Figura 12.** Gráfica que muestra el área del núcleo de células de Leydig de los grupos tratados con el extracto de *P. peltatum*. Media  $\pm$  D.S. ANOVA seguido de prueba *pos hoc* de Tukey.

---

En la figura 13 se muestran la morfología de las células de Leydig para los diferentes tratamientos.

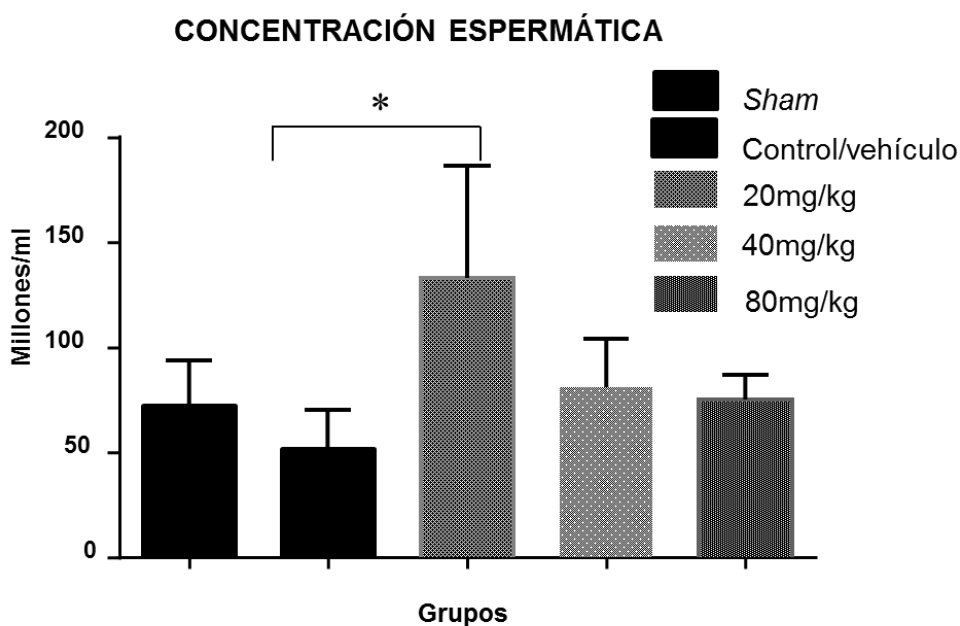


**Figura 13.** Cortes histológicos de túbulos seminíferos que muestran a las células de Leydig (flecha) de sujetos tratados con el extracto acuoso de *P. peltatum*



### 8.3. PARÁMETROS DE CALIDAD ESPERMÁTICA

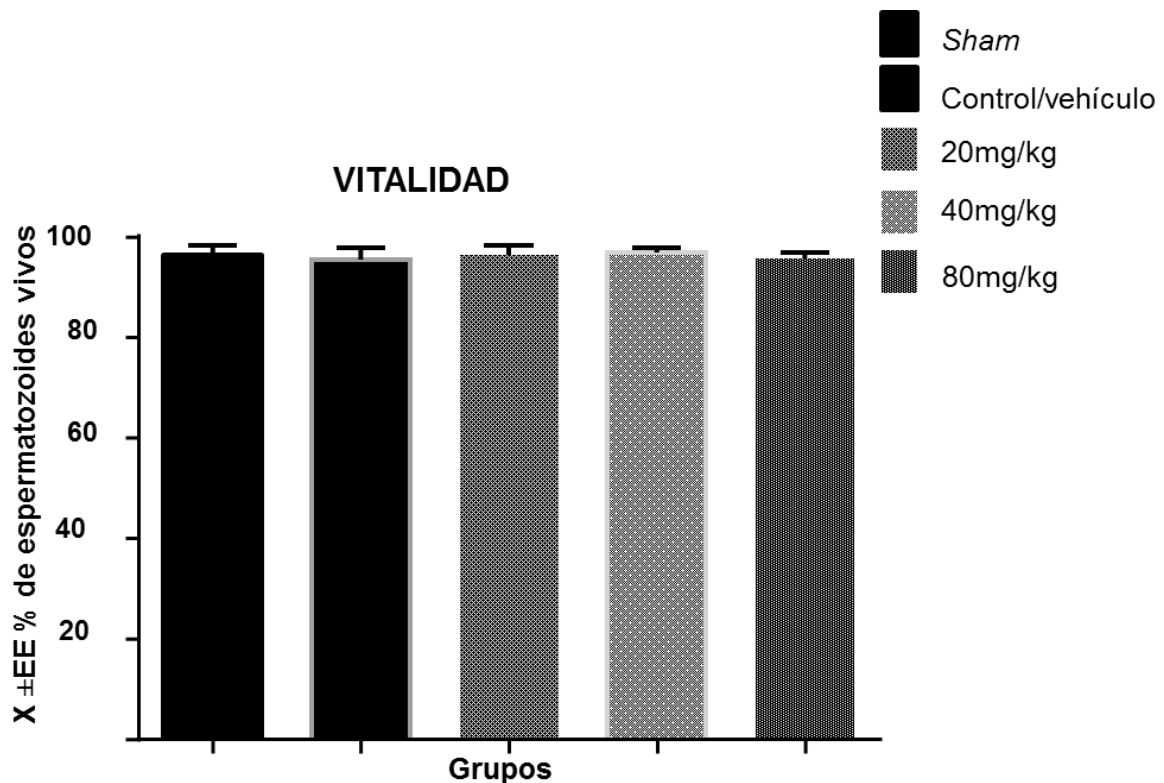
Una vez recuperados los espermatozoides de la cola del epidídimo se observó de manera general que los grupos experimentales presentaron un aumento en la concentración de espermatozoides siendo estadísticamente significativa a dosis de 20 mg/kg ( $132.7 \pm 15.3$ ) ( $p < 0.05$ ), sin embargo no se presentaron diferencias significativas en el grupo de 40 y 80mg/kg respecto a los grupos controles (*Sham*:  $72.1 \pm 21.8$ , Control/vehículo  $51.1 \pm 19.2$ ) (Figura 14). Se observa que conforme la concentración va aumentando es decir a dosis de 40mg/kg y 80mg/kg la concentración espermática va disminuyendo ( $80.7 \pm 23.3$ ,  $74.8 \pm 21.0$ ).



**Figura 14.** Gráfica que muestra los valores de la concentración espermática de la cola del epidídimo. Se observa un aumento significativo en este parámetro en la concentración de 20mg/kg al compararse con el grupo control. Media  $\pm$  D.S. ANOVA seguido de prueba *pos hoc* de Tukey. \* $p < 0.05$ .

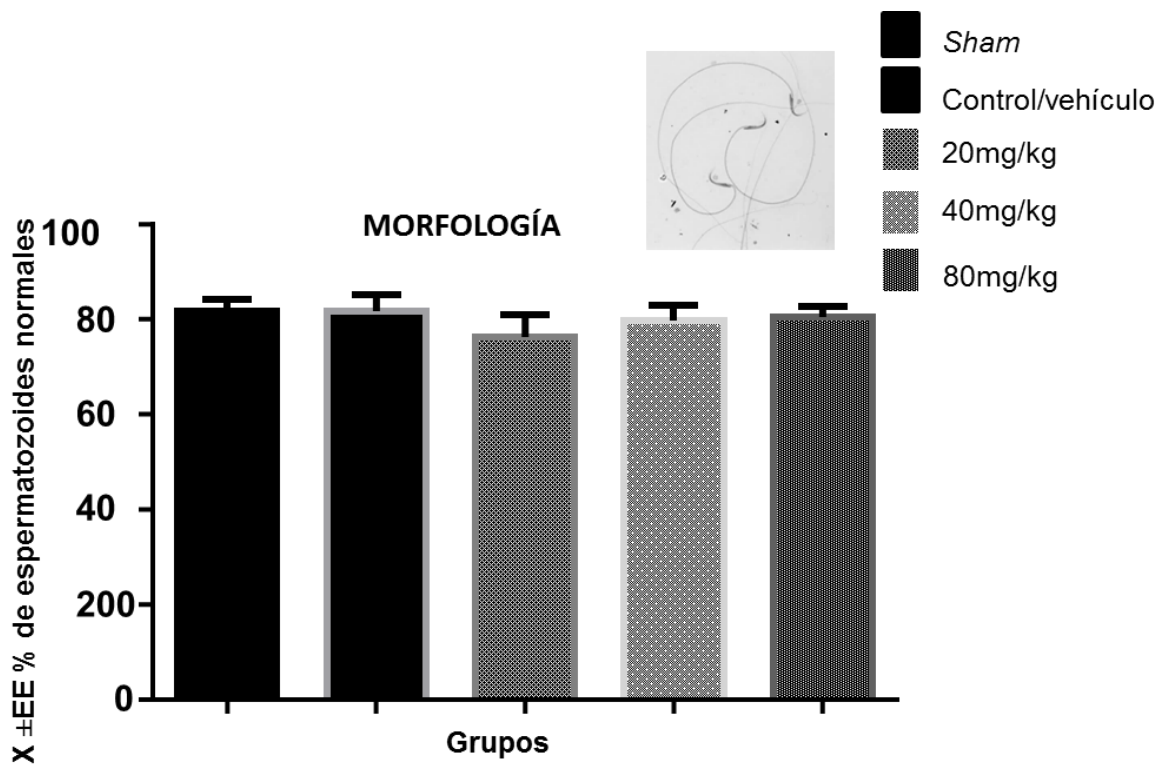
Los datos de vitalidad espermática mostraron homogeneidad para todos los animales después del tratamiento con el extracto de *P. peltatum* (Figura 15), ya que se puede observar que se mantiene la vitalidad espermática después de los

60 días de administración para las distintas concentraciones 20 mg/kg ( $96.4 \pm 1.9$ ), 40 mg/kg ( $96.8 \pm 1.0$ ) y 80 mg/kg ( $95.8 \pm 1.0$ ) Vs grupos controles (*Sham*,:  $96.4 \pm 1.9$ , Control vehículo:  $95.3 \pm 2.3$ ) mostrándose que no hay diferencias significativas entre los grupos y resaltando que se conserva hasta en un 95% la vitalidad de espermatozoides.



**Figura 15.** Gráfica que muestra el porcentaje de la vitalidad de los espermatozoides de cola del epidídimo. Media ± D.S. ANOVA seguido de prueba *pos hoc* de Tukey.

La morfología espermática no presentó diferencias significativas ( $p > 0.05$ ) entre los grupos controles (*Sham*:  $81.5 \pm 2.6$ , Control/vehículo:  $81.6 \pm 3.5$ ) y experimentales (20 mg/kg:  $76.2 \pm 4.7$ , 40 mg/kg:  $79.7 \pm 3.2$ , 80 mg/kg:  $80.3 \pm 2.4$ ) se presenta arriba del 75% de espermatozoides normales (Figura 16) para todos grupos, presentándose como mayor defecto los de cabeza y pieza media, siendo mayor en el grupo tratado con las diferentes dosis de *P. peltatum* ( $p < 0.05$ ).



**Figura 16.** Gráfica que representa el porcentaje de espermatozoides con morfología normal de los grupos tratados con *P. peltatum*. Media ± D.S. ANOVA seguida de una prueba *post hoc* de Tukey.

---

#### **8.4. Efecto del extracto acuoso de *Psacalium peltatum* sobre la morfología de órganos periféricos**

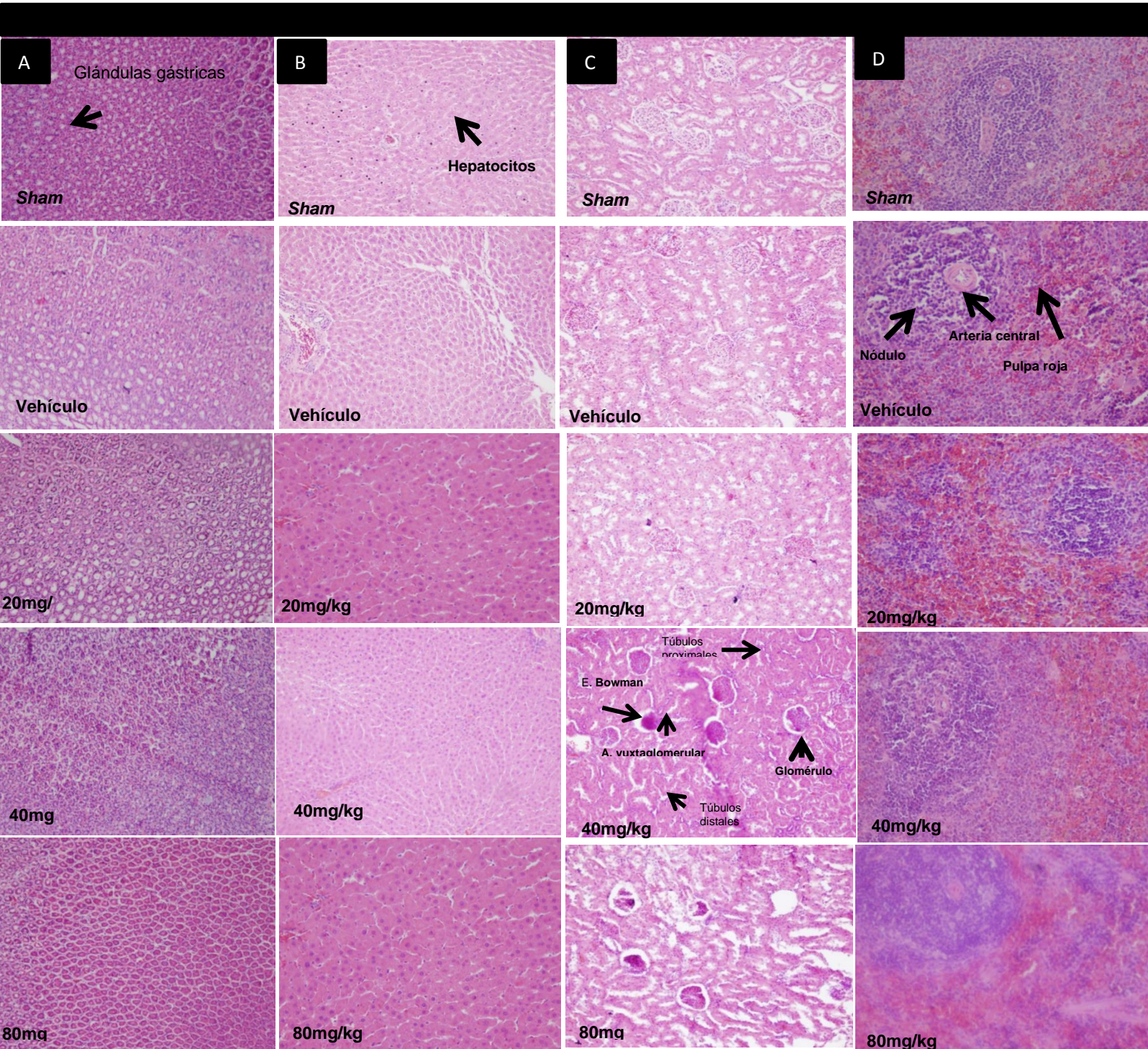
Se observaron cortes de estómago, hígado, riñón y bazo para descartar alguna alteración histomorfológica provocada por el extracto acuoso de *P. peltatum* durante 60 días.

El estómago de las 6 ratas evaluadas por cada grupo no presentó daño tanto en el epitelio de revestimiento superficial, lámina propia, parte muscular, submuscular, parte de la mucosa que incluye las células parietal y principales, en la figura 17A se muestran las glándulas gástricas sin ningún daño en la morfología.

Otro de los órganos observados en ratas tratadas con *P. peltatum* fue el hígado, donde se observaron hepatocitos con su membrana celular, organelos y núcleo con características ultraestructurales normales (Figura 17 B).

El riñón de los grupos controles (*Sham vs Control/vehículo*) y tratados a dosis de 20 mg/kg presentaron un ligero espacio glomerular y algunos de ellos contracción, sin embargo, al ser pocos glomérulos no se pudo interpretar como daño (Figura 17 C). Los cortes histológicos mostraron que conforme la concentración del extracto acuoso de *P. peltatum* aumento se presentó daño en estructuras renales, siendo más visible en la concentración de 80 mg/kg pues a nivel de los glomérulos se presentó contracción, deshilachamiento del mesangio y aumento en la celularidad/proliferación. A nivel de los túbulos se presentó el epitelio de aspecto radiado, túbulos con descamación, detritos y restos celulares en la luz, zona con túbulos contraídos, epitelio adelgazado e intersticio infiltrado de leve a moderado multifocal (Figura 17 C).

Otros de los órganos evaluados fue el bazo el cual no presentó daño tanto en los grupos controles como en los experimentales, la cápsula, trabécula, pulpa roja, pulpa blanca, arteria central y sinusoides espléncicos no presentaron daño con la administración de *P. peltatum* (Figura 17 D).



**Figura 17.** Histología de órganos de sujetos tratados con el extracto acuoso de *P. peltatum*. A) Se observa la parte glandular del estómago sin daños en la morfología. B) Histología normal de hepatocitos. C) Se presentan estructuras sin daño en los grupos controles y a dosis de 20 mg/kg, el grupo de 40 y 80 mg/kg presentan daño en los glomérulos y túbulos. D) El bazo no presenta daño en las diferentes dosis administradas. Tinción de H-E, 10x.

---

### **7.7. Efecto de los sesquiterpenos de *Psacalium peltatum* sobre los marcadores metabólicos y transaminasas.**

Después de 60 días de administración, los indicadores metabólicos y transaminasas fueron cuantificados en el suero sanguíneo.

Puesto que se le ha atribuido actividad hipoglucemiante a *P. peltatum*, el análisis de glucosa mostró diferencias estadísticamente significativas para las tres dosis administradas, confirmando así su actividad hipoglucemiante (Tabla 4).

Para los valores de triglicéridos (TG) y lipoproteína de alta densidad (HDL) se presentaron diferencias estadísticamente significativas ( $p < 0.05$ ), los TG mostraron diferencias entre el grupo *Sham* y el administrado a dosis de 20 y 40 mg/kg mostrando así una disminución para los grupos experimentales (Tabla 4), HDL presentó diferencias entre el grupo control/vehículo y el administrado a dosis de 40 mg/kg manifestando de forma similar una disminución para el grupo anteriormente mencionado (Tabla 4).

Para el caso de los siguientes marcadores metabólicos: colesterol, albumina, creatinina no se observaron diferencias estadísticamente significativas, véase Tabla 4.

Urea y ácido úrico que están relacionadas con el funcionamiento renal mostraron diferencias estadísticamente significativas ( $p < 0.05$ ), para el caso de la Urea se mostraron diferencias entre el grupo *Sham* vs los grupos a dosis media y alta (40 y 80 mg/kg), estas últimas con tendencia a disminuir en comparación con el grupo control. El ácido úrico mostró diferencias entre el grupo *Sham* vs 40 mg/kg y el grupo Control/vehículo vs 40 y 80 mg/kg. Véase Tabla 4.

Para conocer el funcionamiento del hígado ante diferentes sustancias tóxicas se realizó la cuantificación de transaminasas para este estudio se evaluaron las GPT, GOT y GGT las cuales no mostraron diferencias estadísticamente significativas, lo que indica que *P. peltatum* no genera efecto tóxico (Tabla 4).

Tabla 4. Se muestran los valores encontrados de los indicadores metabólicos y transaminasas de sujetos administrado con el extracto de *P. peltatum*.

Parámetros	Sham	Control/vehículo	20mg/kg	40mg/kg	80mg/kg
Glucosa mg/dL	154.8±10.7	141.8±10.3	132±10.8*	127±8.7*	135±8.85*
Colesterol mg/dL	60.1±8.5	59.1±6.5	53.8±12.8	47.3±5.7	50.04±10.4
Triglicéridos mg/dL	150.2±7.19	104.8±32,7	67.6±6.15*	87.5±29.01*	108.7±38.9
HDL mg/dL	13.6±4.82	19.5±1.37	14.4±4.22	11.7±2.75	15.5±4.57
Albumina mg/dL	3.86±0.30	3.71±0.21	3.75±0.19	3.6±0.20	3.67±0.39
Creatinina mg/dL	0.46±0.03	0.48±0.02	0.48±0.02	0.47±0.01	0.46±0.05
Urea mg/dL	50.8±3.98	51.5±9.2	43.3±11.4	35.65±3.73*	38.29±5.5*
Ac. úrico mg/dL	1.91±0.4	1.36±0.2	1.25±0.5	1.05±0.1*	1.17±0.02*
GOT IU/L	148.2±17.75	153.2±60.04	153.1±37.37	158.57±27.62	156±38.88
GPT IU/L	26.8±7.04	24±9.01	20.8±5.77	20.2±4.75	22.7±6.60
GGT IU/L	10±0.01	10.6±0.81	10.4±0.80	10.42±0.78	10.14±0.37

---

## 9. DISCUSIÓN

El uso de plantas medicinales es y ha sido una constante que se emplea desde la época prehispánica, mismo que ha aumentado de manera importante en los últimos años (Montanari *et al.*, 1998). Esto ha permitido conocer su utilidad específica por el conocimiento de la composición química de sus compuestos. Actualmente la utilización de extractos naturales está sustentada por numerosos estudios farmacológicos, enfocados a diferentes enfermedades como son: cardiovasculares, diabetes, etc. Sin embargo; en el sistema reproductor masculino, se han asociado con toxicidad reproductiva por el efecto de algunos compuestos bioactivos (Dixit *et al.*, 1989; Montanari *et al.*, 1998; He *et al.*, 2010; Wang *et al.*, 2010).

La etnobotánica ha permitido el estudio de diversas plantas con actividad biológica, dentro de estas se encuentra *P. peltatum*, que además de poseer efecto hipoglucemiante presenta actividad antioxidante, antiinflamatoria e inmunoestimuladora (Alarcón *et al.*, 2002; Alarcón *et al.*, 2010; Vázquez *et al.*, 2013).

En este sentido, la Organización Mundial de la Salud ha creado una guía para el análisis de medicamentos herbolarios, donde el daño hepático y renal son considerados parámetros importantes para descartar toxicidad y con ello garantizar la inocuidad de los medicamentos herbolarios, incluyendo los extractos de plantas (WHO, 2000).

En el presente estudio se evaluó la posible toxicidad del extracto en órganos periféricos (estomago, hígado, riñón y bazo) mediante cortes histológicos e indicadores metabólicos para observar algún signo patológico. Cabe resaltar que se utilizaron individuos sanos a diferencia de otros autores (Alarcón *et al.*, 2000; Vázquez *et al.*, 2013). En cuanto a la morfología renal la evaluación de los cortes histológicos mostró indicios de daño en los glomérulos, túbulos proximales y distales (Figura 17), sin embargo, no se vio correlacionado con los indicadores metabólicos del funcionamiento renal, al disminuir la urea, ácido úrico y al



---

mantener las concentraciones de creatinina (Tabla 4). Tosayco *et al.*, 2007, no mostraron cambios en la creatinina, ácido úrico y urea, al administrar el extracto de *Smallantus sanchifolius* (yacón) que contiene compuestos como azúcares de tipo inulina, sesquiterpenos, fenoles y flavonoides a ratas macho Holtzmann inducidas a diabetes durante 30 días; contrario a lo encontrado en este estudio ya que hubo una disminución de urea y ácido úrico, sin embargo, no provocó nefrotoxicidad.

Así mismo, pudimos corroborar que la actividad hepática no se vio afectada por la administración del extracto acuoso de *P. peltatum*, pues los cortes histológicos no muestran daños en las estructuras que conforman el hígado (Figura 17), del mismo modo no se observó efecto en la cuantificación de transaminasas (Tabla 4). Nuestros datos concuerdan con los valores reportados por Asqui *et al.*, 2012, donde se administró el extracto de *Taraxacum officinale* el cual contiene sesquiterpenlactonas, dichos compuestos no generaron daños a nivel hepático. Por lo que podemos concluir que *P. peltatum* a dosis de 20 a 80 mg/kg no producen efectos tóxicos a nivel renal y hepático.

Adicionalmente evaluamos la glucosa de todos los grupos experimentales, observamos el efecto hipoglucemiante para las 3 dosis probadas (Tabla 4), mismo efecto fue reportado por Alarcón *et al.*, 2010, cuando administró *P. peltatum* en dosis mayores a 100 mg/kg, además de que ha sido demostrado que la disminución en las concentraciones de glucosa promueve el metabolismo celular de ácidos grasos (Dire *et al.*, 2006), mismo fenómeno observado al disminuir los TG en los individuos administrados con dosis de 20 y 40 mg/kg (Tabla 4), siendo más marcado en el grupo con dosis baja (20 mg/kg) lo cual está correlacionado con una tendencia a disminuir el peso corporal (Tabla 3) de los individuos tratados con *P. peltatum*. Es así, que se ha estudiado el efecto de diversas plantas medicinales con efecto hipoglucemiante en modelo de roedores con diabetes, confirmando dicha actividad e incrementando las concentraciones de insulina (Guang *et al.*, 2017). Algunos de estos indicadores metabólicos están relacionados

---

con parámetros reproductivos como la estructura testicular, concentraciones hormonales y la calidad espermática.

Por otro lado, los individuos administrados con la dosis alta de *P. peltatum* mostraron un ligero aumento del peso corporal (Tabla 3) dicho incremento de peso podría estar relacionado con acumulación de tejido adiposo en el epidídimo, esta acumulación de tejido adiposo probablemente podría llevar a daño oxidativo promoviendo disminución en la cuenta espermática. Pues se ha observado en modelo de roedores con obesidad que la acumulación de tejido adiposo aumenta la temperatura generando estrés oxidante que causa lipoperoxidación lipídica de las membranas (Moore, 1998) ocasionando daño en la estructura testicular y por ende disminución en la cuenta espermática (Jensen *et al.*, 2004).

Dentro de los parámetros de la función testicular se evaluó el epitelio seminífero y reportamos que conforme la dosis aumenta, se observan daños histopatológicos como vacuolización en el compartimento tubular y plegamiento de la lámina basal (Figura 7), así como disminución del área de las células de Leydig (Figura 11) correlacionado con una tendencia a disminuir la concentración sérica de T para el grupo de animales con la dosis de 80 mg/kg, este mismo suceso se apreció con la administración del Gossipol un sesquiterpeno que contiene la planta de algodón, donde a dosis de 10, 20 y 40 mg/kg se apreció degeneración del tejido testicular sin alterar la función endocrina en la rata Wistar (El-Mokadem *et al.*, 2011). Se ha reportado que este compuesto podría actuar generando daño al tejido testicular, el cual podría estar asociado a estrés oxidativo y una reducción de la síntesis de ATP, que daña las membranas celulares (Defamie *et al.*, 2003), por otro lado, se ha observado que interviene en el metabolismo testicular, bloqueando la actividad funcional del transportador de hexosas GLUT1 (Kanwar *et al.*, 1990). Además los sesquiterpenos pueden actuar induciendo estrés oxidativo, ya sea generando especies reactivas de oxígeno (ERO) que incluyen la promoción de su formación o inhibiendo los sistemas de defensa antioxidante (Lee *et al.*, 2013; Amorin *et al.*, 2013; Barrera *et al.*, 2013). El análisis histopatológico de sujetos administrados con *P. peltatum* mostraron indicios de daño a dosis altas (80 mg/kg) en la

---

morfología testicular como: plegamiento de la lámina basal y vacuolización de los túbulos seminíferos, sin embargo, el Índice de Jonhnsen ( $8.9 \pm 0.4$ ) y área del epitelio (Figura 9) muestran que estas alteraciones no son suficientes para alterar la espermatogénesis. Probablemente un efecto similar al del Gosipol es lo que pudiera estar ocurriendo con dosis mayores a 80 mg/kg donde el extracto de *P. peltatum* ya genere alteraciones en la espermatogénesis, tomando como referencia los indicios de daño en el epitelio seminífero con dosis de 80 mg/kg probado en este estudio.

Respecto a los parámetros de calidad seminal, se observó un aumento en la concentración espermática (Figura 14) para la dosis de 20 mg/kg, la vitalidad y morfología no presentaron cambios para ninguno de los grupos experimentales (Figura 15 y 16). Se ha reportado con el extracto de *Musa paradisiaca*, que contiene dentro de sus compuestos bioactivos a las sesquiterpenlactonas los cuales son derivados biogénicamente de los sesquiterpenos (Bártíková *et al.*, 2014), que a dosis bajas (50 mg/kg) no produce cambios en la concentración, vitalidad y morfología espermática (Alabie *et al.*, 2013). Aunque *P. peltatum* presentó un incremento en la concentración espermática este pudiera ser debido al aumento en la concentración de T y/o a la actividad antioxidante, ya que estos compuestos también presentan dicha actividad y se ha observado que mejoran los parámetros de calidad espermática aunque no se conoce el mecanismo de acción (Bártíková *et al.*, 2014).

Adicional a los sesquiterpenos, el extracto acuoso de *P. peltatum* contiene alcaloides y azúcares, por un lado los alcaloides se han relacionado con actividad antioxidante (Araybe *et al.*, 2007), estos compuestos contenidos en el extracto de *Berberis integerrima* producen una mejoría en la estructura testicular al ser administrado a ratas Wistar como: aumento en el diámetro e índice de espermatogénesis correlacionado con el aumento en las concentraciones séricas de T (De Rafiee *et al.*, 2016), aunque *P. peltatum* no mostró aumento en el área del túbulo seminífero e índice de maduración espermática, a dosis bajas (20 mg/kg) se presentó un ligero aumento en las concentraciones de T (Figura 10).

---

Por otro lado, se ha reportado que el extracto de *P. peltatum* contiene azúcares de tipo fructanos (Alarcón *et al.*, 2010) que son definidos como polímeros de fructosa. Aunque no se sabe el efecto que tienen los fructanos en parámetros reproductivos, se ha estudiado el efecto de una dieta alta en fructosa en la estructura testicular, mostrando disminución en el diámetro de los túbulos seminíferos y presencia de células germinales inmaduras en el lumen (Meydanli *et al.*, 2018), aunque en el presente estudio se mostraron indicios de daño con la dosis alta, no fue suficiente para afectar el área de los túbulos seminíferos (Figura 9) y el índice de maduración espermática (Figura 6), por lo que es posible que los compuestos bioactivos de *P. peltatum* actúen de manera sinérgica.

No obstante, la espermatogénesis requiere comunicación intercelular directa entre células de Sertoli y células de la línea germinal, por lo que las uniones gap regulan el crecimiento y diferenciación celular controlando el paso de pequeñas moléculas entre las células adyacentes (Defamie *et al.*, 2003; Roscoe *et al.*, 2011) mismo que pudiera estar afectado por el plegamiento de la lámina basal (Figura 7A), además de que este daño conduce a que el túbulo seminífero se encoja provocando como consecuencia pérdida celular (Roscoe *et al.*, 2011). Además la vacuolización podría estar provocando alteraciones en las células de Sertoli las cuales están implicadas en la secreción de diversos factores de crecimiento (Defamie *et al.*, 2003) así como en el metabolismo testicular (Roscoe *et al.*, 2011) y por ende, conducir a una espermatogénesis alterada. Además la descamación celular puede estar relacionada con la tendencia a la baja en la producción de T que afecta la proteína caderina, implicada en las uniones de adhesión celular (Defamie *et al.*, 2003; Roscoe *et al.*, 2011); como se mostró con la dosis alta (80 mg/kg) de *P. peltatum* donde se puede observar que hay una tendencia a disminuir las concentraciones de T debido a esta pérdida en las uniones celulares.

En el presente estudio la dosis baja (20 mg/kg) presentó un incremento en la cuenta espermática (Figura 14) y una disminución en la concentración de glucosa (Tabla 4). Se ha observado con la administración de extractos hipoglucemiantes en modelos de roedores inducidos a obesidad produce mejoría en la cuenta

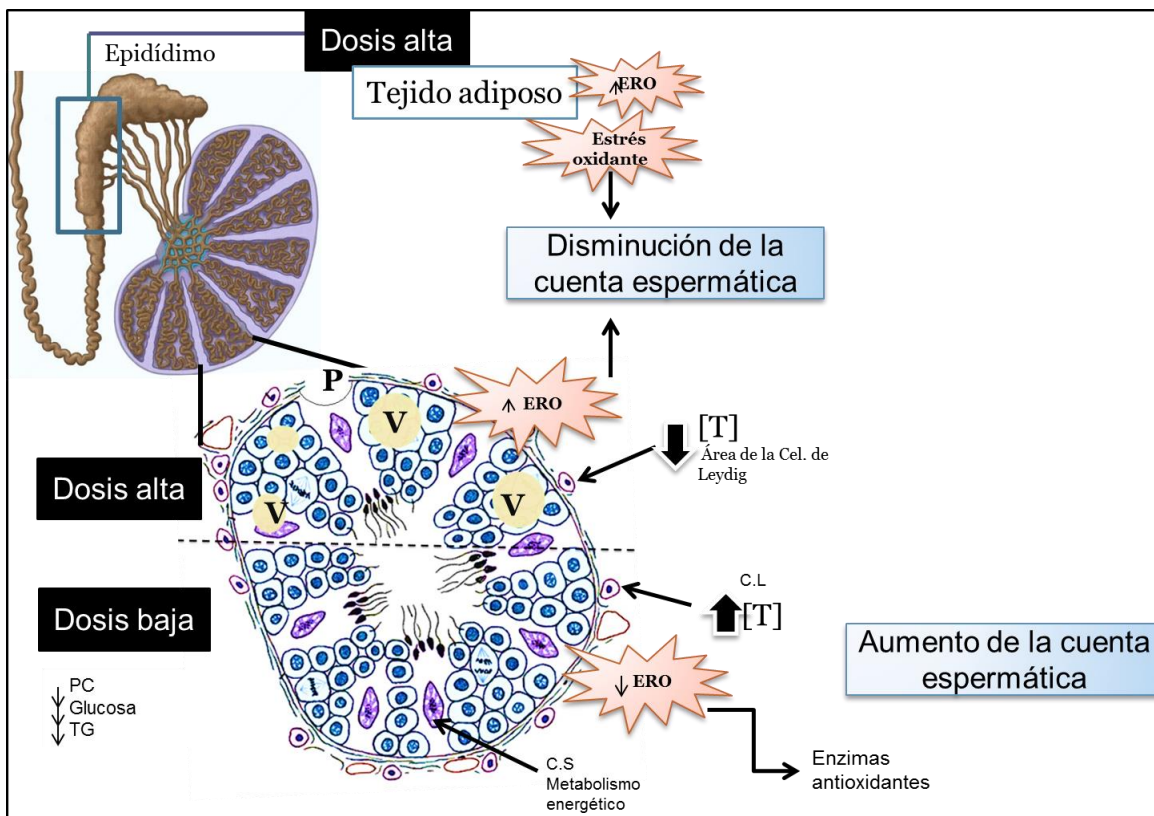
---

espermática, tal es el caso de la administración de la Quercetina a ratas diabéticas durante 28 días, encontrando incremento en la cuenta espermática y concentración sérica de T (Khaki *et al.*, 2000). De forma similar se presentó aumento en el conteo de espermatozoides con el extracto de *Cinnamon verum* administrado durante 65 días a ratas Wistar (Adeleye *et al.*, 2015). Por lo tanto, se ha reportado en modelo de testículos murinos la presencia de la insulina y su receptor en células de Sertoli, la cual es importante como señal de supervivencia/factor de crecimiento y como mecanismo para la homeostasis de glucosa en testículo, aunque no se conoce con certeza si el efecto de la insulina actúa a nivel del eje HHG o solo a nivel de la gónada, ya que la célula de Sertoli forma parte de la barrera hemotesticular, por lo que se cree que la que la insulina circulante podría ser utilizada por estas células favoreciendo el metabolismo testicular (Soder *et al.*, 1992). Aunque en el presente estudio no se cuantificaron las concentraciones de insulina, hemos especulado que probablemente la disminución de glucosa y el peso corporal de los individuos administrados con el extracto de *P. peltatum* a dosis de 20 mg/kg este favoreciendo el metabolismo testicular y por ende la producción de espermatozoides.

Con base a los resultados obtenidos, surge la propuesta de un modelo (Figura 18) para explicar el efecto del extracto acuoso de *P. peltatum* en parámetros reproductivos. El extracto contiene compuestos bioactivos como los sesquiterpenos, alcaloides pirrolizidínicos y azúcares, los cuales a dosis de 20mg/kg condujo a disminución del peso corporal por efecto de la actividad hipoglucemiante del extracto, ya que además de bajar la concentración de glucosa promovió el metabolismo de ácidos grasos, agilizando el metabolismo testicular, además de la posible acción de las enzimas antioxidantes favoreciendo la concentración espermática, que esta correlacionada con aumento de la concentración sérica de T.

A una dosis alta de 80 mg/kg se presentaron indicios de daño en el epitelio seminífero, sin embargo, la mayoría los túbulos seminíferos tiene espermatoogénesis completa, lo que sugiere que a dosis por encima de 80mg/kg

podría inducir a una espermatogénesis alterada; ya que se presenta una tendencia a disminuir el área de células de Leydig, reducción en la concentración de T sérica y por ende disminución en la concentración espermática; Por otro lado, el peso corporal de los individuos administrados con esta dosis elevada presentaron un ligero aumento del peso corporal, el cual esta correlacionado con la generación de tejido adiposo en estructuras reproductivas, entre ellas el epidídimo donde la grasa genera el aumento de temperatura generando estrés oxidante que conduce a la lipoperoxidación que induce a una disminución de la concentración espermática.



**Figura 18.** Modelo esquemático que explica el efecto del extracto de *P. peltatum* en la rata macho Wistar. A dosis baja la disminución del peso corporal (PC), glucosa y triglicéridos (TG) contribuyen al metabolismo testicular de las células de Sertoli (C.S), por otro lado, favorece la posible actividad de enzimas antioxidantes, favoreciendo la concentración espermática correlacionada con un aumento en la concentración de testosterona (T). A dosis altas se presentan daños histopatológicos como vacuolización (V) y plegamiento de la lámina basal (P), posiblemente por la actividad pro-oxidante del extracto; a nivel del epidídimo la acumulación de tejido adiposo promueve el estrés oxidante produciendo disminución en la cuenta espermática correlacionada con disminución de las concentraciones de T y disminución del área de las células de Leydig (C.L)

---

## 10. CONCLUSIÓN

El extracto acuoso de raíz de *P.peltatum* que contiene sesquiterpenos no mostró efectos en los parámetros de calidad espermática, histomorfología testicular y daño en órganos periféricos a dosis bajas, al administrar el extracto acuoso a dosis altas se presentó indicios de daño en el epitelio seminífero. Por lo que el uso de esta planta medicinal a dosis bajas no compromete la reproducción en el individuo.

---

## 10. REFERENCIAS

Adeleye, O., Akinlabi, O., Adetomiwa, A., Adeleye, A. (2015). Enhanced spermogram in cinnamon verum treated male alloxan-induced diabetic wistar albino rats, *Proc. Physiological Soc.* 1–3 The Physiolog Soc.

Aitken, R. J. (2010). Founders Lecture. Human spermatozoa: fruits of creation, seeds of doubt. *Reprod, Fertility and Devel.* 16, 655-64.

Alarcón-Aguilar, F.J., Román-Ramos, R., Jiménez-Estrada, M., Reyes-Chilpa, R., González-Paredes, B., and Flores-Saenz, J.L. (1997). Effects of three Mexican medicinal plants (Asteraceae) on blood glucose levels in healthy mice and rabbits. *J. Ethnopharmacol.* 55, 171–177.

Alarcón-Aguilar, F.J., Jiménez-Estrada, M., Reyes-Chilpa, R., and Román-Ramos, R. (2000). Hypoglycemic effect of extracts and fractions from *Psacalium decompositum* in healthy and alloxan-diabetic mice. *J. Ethnopharmacol.* 72, 21–27.

Alarcón-Aguilar, F.J., Fortis-Barrera, A., Angeles-Mejia, S., Banderas-Dorantes, T.R., Jasso-Villagomez, E.I., Almanza-Perez, J.C., Blancas-Flores, G., Zamilpa, A., Diaz-Flores, M., and Roman-Ramos, R. (2010). Anti-inflammatory and antioxidant effects of a hypoglycemic fructan fraction from *Psacalium peltatum* (H.B.K.) Cass. in streptozotocin-induced diabetes mice. *J. Ethnopharmacol.* 132, 400–407.

Alberts, B., Johnson, A., Lewis, J., Raff, M., Roberts, K. y Walter, P. (2007). *Molecular Biology of the Cell*: Garland Science.

Amorim, M.R., Gil-Costa, R.M., Lopes, C., Bastos, S.M. (2013). Sesquiterpene lactones: adverse health effects and toxicity mechanisms. *Crit. Rev. Toxicol.* 43, 559–579.

Aponte, P.M., van-Bragt, M.P., de Rooij D.G., van Pelt A.M.(2005) Spermatogonial stem cells: characteristics and experimental possibilities. *APMIS.* 113, 727-742.

Araybe, M.S., Sultana, N., Bahadur, S.S. (2007). The berberis story: *Berberis vulgaris* in therapeutics. *Pak J Sci.* 20, 83-92.

Argueta, A., Martínez, L., Cano, A., Rodarte, M.E., (1994). Atlas de las plantas de la medicina tradicional mexicana. Instituto Nacional Indigenista, Tomo II, México, DF. 985–990.



---

Aquila, S., Gentile, M., Middea, E., Catalano, S., Andò, S.(2005) Autocrine regulation of insulin secretion in human ejaculated spermatozoa. *Endocrinology* . 146, 552–557.

Baulieu E.E, Robel P. (1990). Neurosteroids: a new brain function *J Steroid Biochem Molec Biol* 3, 395-403.

Barth, A.D., Oko, J., Abnormal Morphology of Bovine Spermatozoa. En: Ames, 1989 (pp. 145–151). Galloway D. (ed.), Iowa: Iowa State University Press.

Bartikova, H., Hanusova, V., Skalova, L., Ambroz, M., and Bousova, I. (2014). Antioxidant, pro-oxidant and other biological activities of sesquiterpenes. *Curr. Top. Med. Chem.* 14, 2478–2494.

Barrera, P.A., Ortiz, V.J., Tonn, C. (2013). Natural sesquiterpene lactones are active against *Leishmania mexicana*. *J. Parasitol.* 94, 1143–9.

Baynes, J., Dominizac, M. (2004). *Bioquímica Médica. Lípidos y Lipoproteínas*. 2ª ed. Elsevier España. 229-245.

Bedford, J.M., Calvin, H. I. (1974). Changes in S–S cross linked structure of the sperm tail during epididymal maturation with comparative observations in submammalian species. *J. of Experimental Zoology.* 187, 181–204.

Bedford, J. M. (1975). Maturation, transport and fate of spermatozoa in the epididymis, en *Handbook of Physiology*, volumen 5. Ed. Greep, R. O. y Hamilton, D. W. Washington DC: American Physiological Society.

Benavente, R., Fraune, J., Schramm, S., Alsheimer, M. (2012) The mammalian synaptonemal complex: Protein components, assembly and role in meiotic recombination. *Exp Cell Res.* 12,1340-1346.

Bishop, M. (2006). *Química clínica principios procedimientos y correlaciones*. México. Mc Graw Hill-Interamericana

Bohlmann, F., Zdero, C., Berger, D., Suwita, A., Mahanta, P., Jeffrey, C., (1979). Neue furanoeremophilane und weitere inhaltsstoffe aus Südafrikanischen Senecioarten. *Phytochem.* 18, 79–93

Breucker, H., Schafer, E. y Holstein, A. F. (1975). Morphogenesis and fate of the residual body in human spermiogenesis. *Cell and Tissue Research.* 240, 303-309.

---

Bruneton, J., Hatton, C.K. (1999). *Pharmacognosy, phytochemistry, medicinal plants* (Londres: Intercept [u.a.]).

Boujrad, N., Enguegbu, S.O., Garnier, M., Lee, C.H., Martín, B.M., Papadopoulos, V. (1995). Identification of a stimulator of steroid hormone synthesis isolated from testis. *Science* 268,1609-1612.

Bye, R.A. (1986). Medicinal plants of the sierra madre: Comparative study of tarahumara and Mexican market plants. *Econ. Bot.* 40, 103–124.

Bye, R., Linares, E. (1987). Usos pasados y presentes de algunas plantas medicinales encontradas en los mercados mexicanos. En: Estrada-Lugo, R. *Plantas Medicinales de México: Intriduccion a su estudio.* UACH. México, Edo de México. 205-215

Calvin, H. I., Bedford, J. M. (1971). Formation of disulphide bonds in the nucleus and accessory structures of mammalian spermatozoa during maturation in the epididymis. *J. of Reprod and Fertility.* 13, 65-75.

Campos, M.G., Oropeza, M., Torres-Sosa, C., Jiménez-Estrada, M., and Reyes-Chilpa, R. (2009). Sesquiterpenoids from antidiabetic *Psacalium decompositum* block ATP sensitive potassium channels. *J. Ethnopharmacol.* 123, 489–493.

Clermont, Y., Leblond, C.P.(1955). Spermiogenesis of man, monkey, ram and other mammals as shown by the periodic acid Schiff technique. *Am J Anat.* 96, 229-253.

Connolly, J.D., Hill, R.A. (1991). *Dictionary of terpenoids* (London ; New York: Chapman & Hall).

Croteau, R., Kutchan, T.M., Lewis, N.G. (2000) *Natural Products (Secondary Metabolites).* *Biochemistry and Mol Biol. of Plants.* 24, 1250-1319.

Contreras-Weber, C.C., Perez-Gutiérrez, S., Alarcon-Aguilar, F.J., Roman-Ramos, R. (2002). Antihyperglycemic effect of *Psacalium peltatum* extracts. *Proceedings of the Western Pharmacology Society.* 45,128–130.

Contreras-Weber, C.C., Roman-Ramos, R., Perez, C., Alarcon-Aguilar, F.J., Zavala, M.A., Perez-Gutierrez, S. (2005). Hypoglycemic activity of a new carbohydrate isolated from the roots of *Psacalium peltatum*. *Chemical and Pharm. Bulletin.* 53,1408–1410.

---

Dacheux, F. Dacheux, O. (2014). New insights into epididymal functions in relation to sperm maturation. *Reproduction*. 147, 2-42.

Dalsenter, P.R., Cavalcanti, A.M., Andrade, A.J.M., Araújo, S.L., and Marques, M.C.A. (2004). Reproductive evaluation of aqueous crude extract of *Achillea millefolium* L. (Asteraceae) in Wistar rats. *Reprod. Toxicol. Elmsford N.* 18, 819–823.

Davidoff, M.S., Breucker, H., Holstein, A.F., Seidl K. (1990). Cellular architecture of the lamina propia of human seminiferous tubules. *Cell Tissue Res.* 262, 253-261.

De Kretser, D., Kerr, J., The cytology of the testis.(1988). En: *The Physiology of Reproduction*, (pp. 837-932). Knobil E.(ed.), New York: Raven Press

de Rooij, D.G., Russell, L.D. (2000).All you wanted to know about spermatogonia but were afraid to ask. *J Androl.* 21,776-798.

Defamie, N., Mograbi, B., Roger, C., Cronier, L., Malassine, A., Brucker-Davis, F., Fenichel, P., Segretain, D. & Pointis, G. (2003). Disruption of gap junctional intercellular communication by lindane is associated with aberrant localization of connexin43 and zonula occludens-1 in 42GPA9 Sertoli cells. *Carcinogenesis.* 22, 1537–1542

Diré, G., Vasconcelos, P., Siqueira, M., Duarte, M., Almeida, J., Rodrigues, F Bernardo. (2006). The analysis of the effect of a chayotte extract on the radiolabeling of blood elements in diabetic rats. *Pakistan J. of nutrition.* 5,269-273.

Dixit, V.P., Gupta, R.S., Gupta, S. (1989). Antifertility plant products: testicular cell population dynamics following solasodine (C<sub>27</sub>H<sub>43</sub>O<sub>2</sub>N) administration in Rhesus monkey (*Macaca mulatta*). *Androl.* 21, 542–546.Fabricant, D.S., Farnsworth, N.R. (2001). The value of plants used in traditional medicine for drug discovery. *Environm.Health Perspect.* 101,69-75

Eddy, E.M. (2002). Male germ cell gene expression. *Recent Prog Horm Res.* 57,103-128.

---

El-Mokadem, M.Y., Taha, T.A., Samak, M.A., Yassen, A.M. (2011). Alivio de la toxicidad para la reproducción de gopipol usando suplementos de selenio en carneros. *J Anim Sci.* 90, 3274-3285.

Escamilla-Pérez, E., Moreno-Casasola, P. (2005). Plantas medicinales de La Matamba y El Piñonal, municipio de Jamapa, Veracruz. Instituto de Ecología A. C. (INECOL). 2,12-22.

Feuchter, F. A., Vernon, R. B., Eddy, E. M. (1981). Analysis of the sperm surface with monoclonal antibodies: topographically restricted antigens appearing in the epididymis. *Biology of Reproduction.* 24, 1099-110.

Fornés, M.W., Barbieri, A.M., Burgos, M.H. (1993). Sperm motility loss induced by gossypol: relation with OH. scavengers, motile stimulators and malondialdehyde production. *Biochem. Biophys. Res. Commun.* 195, 1289–1293.

Garduño-Ramírez, M.L., Trejo, A., Navarro, V., Bye, R., Linares, E., Delgado, G. (2001). New modified eremophilanes from the roots of *Psacalium radulifolium*. *J. Nat. Prod.* 64, 432–435.

Graça, C., Freitas, C.S., Baggio, C.H., Dalsenter, P.R., Marques, C.A. (2007). *Mikania laevigata* syrup does not induce side effects on reproductive system of male Wistar rats. *J. Ethnopharmacol.* 111, 29–32.

Gonzales, G.F., Gonzales-Castañeda, C., Gasco, M. (2013). A mixture of extracts from Peruvian plants (black maca and yacon) improves sperm count and reduced glycemia in mice with streptozotocin-induced diabetes. *Toxicol. Mech. Methods.* 23, 509–518.

He, Y., Zeng, F., Liu, Q., Ju, W., Fu, H., Hao, H., Li, L., Xie, Y. (2010). Protective effect of magnesium isoglycyrrhizinate on ethanol-induced testicular injuries in mice. *J Biomed Res.* 24, 153–160.

Heinrich, M., Robles, M., West, J.E., Ortiz de Montellano, B.R., and Rodriguez, E. (1996). Ethnopharmacology of Mexican asteraceae (Compositae). *Annu. Rev. Pharmacol. Toxicol.* 38, 539–565.

Hernandez-Tejeda, A.M. (1999). Inducción de un cultivo en suspensión y micropropagación de *Psacalium peltatum*, planta silvestre utilizada para el control de la diabetes. Tesis de maestría en ciencias Bioquímicas. Facultad de Química. UNAM. 187p.

Homma-Takeda S., Kugenuma Y., Iwamuro T., Kumagai Y., Shimojo N. (2001). Impairment of spermatogenesis in rats by methylmercury: Involvement of stage and cell specific germ apoptosis. *Toxicology.* 169; 25-35.

---

Inman, W.D., Luo J., Jolad, S.D., King, S.R., Cooper, R. (1999). Antihyperglycemic sesquiterpenes from *Psacalium decompositum*. *Journal of Natural Product*. *62*,1088-1092.

Ivanovska, N., Phlipov, S. (1999). Estudio sobre la acción antiinflamatoria del extracto de raíz de *Berberis vulgaris*, fracciones de alcaloides y alcaloide puro. *Int J Ethnopharmacol*. *64*, 161-166.

Jensen, L., Lai, A. (2004). Chayote (*Sechium edule*) Causing Hipokalemia in pregnancy. *J. Obste. Gynecology*. *155*, 1048-1049.

Jimenez-Estrada, M., Chilpa, R.R., Apan, T.R., Lledias, F., Hansberg, W., Arrieta, D.,Aguilar, .J.A. (2006). Anti-inflammatory activity of cacalol and cacalone sesquiterpenes isolated from *Psacalium decompositum*. *J. Ethnopharmacol*. *105*, 34–38.

Juárez, M., Alonso, A.J., Rojano, N.A., Jiménez, M., García, A. (2013). Maturin acetate from *Psacalium peltatum* (Kunth) Cass. (Asteraceae) induces immunostimulatory effects *in vitro* and *in vivo*. *Toxicol. in Vitro*. *27*,1001-1006.

Kovacic, P. (2003). Mechanism of drug and toxic actions of gossypol: focus on reactive oxygen species and electron transfer. *Curr. Med.Chem*. *10*, 2711-2718.

Kuklinski, C. (2003). *Farmacognosia: estudio de las drogas y sustancias medicamentosas de origen natural*. (Barcelona: Omega).

Lee, W.L.; Huang, J.Y.; Shyur, L.F.(2013). Phytoagents for cancer management: regulation of nucleic acid oxidation, ROS, and related mechanisms. *Oxid. Med. Cell. Longev*. *22*.

Linares, E.,Bye, R. (1987). A study of four medicinal plant complexes of Mexico and adjacent United States. *J. of Ethnopharmacology*. *19*,153-183.

Liu, Z., Liu, J., Zhang, A., Wu, Q., Ruan, Y., Lewith, G., Visconte, D. (2011). Hierbas medicinales chinas para la hipercolesterolemia. *Cochrane Database of Systematic Reviews*.

Manitto, P., and Sammes, P.G. (1981). *Biosynthesis of natural products* (Chichester: Ellis Horwood u.a).

Mather, J.P., Woodruffi', T.K., Krummen, L.A. (1992). Paracrine regulation of reproductive function by inhibin and activin. *Proc Soc Exp Biol Med* *201*, 1-15.

---

Melis, M.S. (1999). Effects of chronic administration of *Stevia rebaudiana* on fertility in rats. *J. Ethnopharmacol.* 67, 157–161.

Meydanli, E.G., Gumusel, A., Ozkan, S., Tanriverdi, G., Balci, M.B.C., Develi Is, S., Hazar, A.I., Uysal, M., and Bekpinar, S. (2018). Effects of resveratrol on high-fructose-induced testis injury in rats. *Ultrastruct. Pathol.* 42, 65–73.

Mohammadi, A., Behnam-Rassouli, M., Momeni, Z., Mahdavi-Shahri, N. (2016). Effects of hydro-alcoholic extract of *Launaea acanthodes* on serum gonadotropin and testosterone levels and the structure of seminiferous tubules in hyperglycemic rats. *Chin. J. Integr. Med.* 22, 207–213.

Montanari, T., Carvalho, J.E., Dolder H. (1998). Antiespermatogenic effect of *Achillea millefolium* L. in mice. *Contraception.* 58, 309–313.

Mooney, J. K., Horan, A. H., Lattimer, J.K. (1972). Motility of spermatozoa in the human epididymis. *The J. of Urology.* 108, 443-5.

Mooradian, A.D, Morley, J.E., Korenman, S.G. (1987). Biological actions of androgens. *Endocr Rev* 8, 1-28.

Nabavi, S.F., Nabavi, S.M., Moghaddam, A.H., Naqinezhad, A., Bigdellou, R., Mohammadzadeh, S. (2012). Protective effects of *Allium paradoxum* against gentamicin-induced nephrotoxicity in mice. *Food & function.* 3, 28-29.

Organización mundial de la Salud. (2010). Estrategia de la OMS sobre medicina tradicional. OMS.Genova.67pp.

Orth J.M., Jester W.F., Li L.H., Laslett A.L. (2000). Gonocyte-Sertoli cell interactions during development of the neonatal rodent testis. *Curr Top Dev Biol.* 50,103-124.

Palomo-Peiró. (1995).Efecto del tratamiento de los espermatozoides sobre la fecundación in vitro en el caprino. Tesis inédita de Doctorado. Universidad Autónoma de Barcelona, España.

Parvinen, M. (1982). Regulation of the seminiferous epithelium. *Endocr Rev.* 3,404-417.

Qiao, H., Chen, J.K., Reynolds, A., Höög, C., Paddy, M., Hunter, N. (2012). Interplay between synaptonemal complex, homologous recombination, and centromeres during mammalian meiosis. 8-6.

---

Rafiee, F., Nejati, V., Heidari, R., and Ashraf, H. (2016). Protective effect of methanolic extract of *Berberis integerrima* Bunge. root on carbon tetrachloride-induced testicular injury in Wistar rats. *Int. J. Reprod. Biomed. Yazd Iran.* 14, 133–140.

Randel, R.D., Chase, C.C., Wyse, S.J. (1992). Efectos de gossipol y productos de semilla de algodón en la reproducción de mamíferos. *J Anim Sci.* 170, 1628-1638.

Robinson, H., Brettell, R.D. (1973). Studies in the Senecioneae (Asteraceae). III. The Genus *Psacalium*. *Phytologia.* 27, 254-264.

Rojano-Vilchis, N. A. (2005). Inducción de sesquiterpenos en cultivos celulares de *Psacalium peltatum*, planta antidiabética, por homogenado de *Aspergillus niger*. Tesis de Maestría. Facultad de Ciencias, UNAM, D.F., México 114 p.

Romo de Vivar A., Pérez-Castorena, A., Arciniega, A., Villaseñor, J. (2007). Secondary metabolites from Mexican Species of the Tribe Senecioneae(Asteraceae). *J. of the Mexican Chemical Soc.* 51,160-172.

Rommerts, F.G., Cooke, B.A. (1988) The mechanisms of action of luteinizing hormone. Transducing systems and biological effects. En: Hormones and their actions. Part II. Cooke BA, King RJB, van del Molen HG (eds), 163-180.

Russell, L.D., Etlin, R.A., Sinha, A.P. (1993). Histological and Histopathological Evaluation of the Testis. 41-57

Rzedowski, J., Rzedowski, G. (1985). Flora Fanerogámica del Valle de México. Vol. II. Instituto Nacional de Ciencias Biológicas del IPN e Instituto de Biología, UNAM, México. 596 p.

Santana, A.T., Guelfi, M., Medeiros, H.C.D., Tavares, M.A., Bizerra, F.V., Mingatto, F.E. (2015). Mechanisms involved in reproductive damage caused by gossypol in rats and protective effects of vitamin E. *Biol. Res.* 48.

Sharma, V., Boonen, J., Spiegeleer, B.D., Dixit, V.K. (2013). Androgenic and Spermatogenic Activity of Alkylamide-Rich Ethanol Solution Extract of *Anacyclus pyrethrum* DC: Androgenic and spermatogenic activity of *Anacyclus pyrethrum* dc. *Phytother. Res.* 27, 99–106.

Shi, G.J., Li, Z.-M., Zheng, J., Chen, J., Han, X. X., Wu, J., Li, G.-Y., Chang, Q., Li, Y.-X., and Yu, J.-Q. (2017). Diabetes associated with male reproductive system

---

damages: Onset of presentation, pathophysiological mechanisms and drug intervention. *Biomed. Pharma.* 90, 562–574.

Shima, J.E., McLean, D.J., McCarrey, J.R., Griswold, M.D. (2004). The murine testicular transcriptome: characterizing gene expression in the testis during the progression of spermatogenesis. *Biol Reprod.* 71,319-330.

Skaudickas, D., Kondrotas, A., and Baltrusaitis, K. (2004). The effect of Echinacea purpurea extract on sexual glands of male rats. *Med. Kaunas Lith.* 40, 1211–12

Spradling, A., Drummond-Barbosa, D., Tshie, K. (2001). Stem cells find their niche. *Nature.* 414, 98-104

Silva, E.J., Costa-Silva, J.H., Evêncio, L.B., Fraga, M., Coelho, O.C., Wanderley, A.G. (2009). Reproductive assessment of hydroalcohol extract of *Calendula officinalis* L. in Wistar rats. *Phytother. Res.* 23, 1392–1398.

Siu, M.K., Cheng, C.Y. (2004). Extracellular matrix: recent advances on its role in junction dynamics in the seminiferous epithelium during spermatogenesis. *Biol Reprod.* 71,375-391.

Söder O, Bang P, Wahab A, Parvinen M. (1992). Insulin-like growth factors selectively stimulate spermatogonial, but not meiotic, deoxyribonucleic acid synthesis during rat spermatogenesis. *Endocrinol.* 131,2344–2350

Sukh, Dev. (1999). Ancient-Modern Concordance in Ayurvedic Plants: Some Examples. *Environ. Health Persp.* 107, 783-789.

Takzare, N., Hosseini, M.J., Hamideh, S., Safaie, S., Moradi, R. (2011). The effect of *Achillea millefolium* extract on spermatogenesis of male Wistar rats. *Hum. Exp. Toxicol.* 30, 328–334.

Téllez-López, A., Treviño-Neávez F., Verde-Star.J., Rivas-Morales, C., Oranday-Cárdenas, A., Morán-Martínez.J., Serrano-Gallardo, B., Morales-Rubio, E. (2013). Evaluación del efecto del extracto metanólico de *Tagetes lucida* sobre la función testicular y calidad espermática en ratas macho Wistar. *Rev MexCienc Farm.* 4, 43-52.

Waites, G.M., Wang, C., Griffin, P.O. (1998). Gossypol: reasons for its failure to be accepted as a safe, reversible male antifertility drug. *Int J Androl.* 21, 8-12.



---

Wang, H., Huang, P., Lie, T., Li, J., Hutzc, R.J., Li, K., Shi F. (2010). Reproductive toxicity of acrylamide-treated male rats. *Rep Toxicol.* 29, 225–230.

Yeung, C. H., Cooper, T. G., Oberpenning, F., Schulze, H. y Nieschlag, E. (1993). Changes in movement characteristics of human spermatozoa along the length of the epididymis. *Biol. of Reprod.* 49, 274-80.

Zarate Rodriguez, Juana Edith. (2006). Estudio etnobotanico, histologico y quimico en el control de calidad del complejo medicinal matarique (*Psacalium* spp., Asteraceae). Tesis para que obetener el titulo de Maestra en ciencias biologicas. 60-75.

Zenick, H., Clegg, E.D., Perreault, S.D., Klinefelter, G.R., Gray, Le. (1994). Assessment of male reproductive toxicity: a risk assessment approach. In: HAYES AW (Ed), *Principles and Methods of Toxicology*, New York, Raven Press, p. 937–988.

Zivic,S., Vlaski, J., Kocic´, G. (2008). The importance of oxidative stress in pathogenesis of type 1 diabetes – determination of catalase activity in lymphocytes of diabetic patients. *Med Pregl.* 61:458–63.

---

## ANEXO I

### INDICE DE JOHNSEN, 1970

Puntaje	Maduración
10	Espermatogénesis completa con gran cantidad de espermatozoides.
9	Espermatogénesis completa con poca cantidad de espermatozoides (5 por tubo).
8	No hay espermatozoides maduros, presencia de espermatidas maduras en diferenciación.
7	Gran cantidad de espermatidas sin algún signo de diferenciación.
6	Presencia de pocas espermatidas (5 por tubo).
5	Gran cantidad de espermatoцитos presentes.
4	Pocos espermatoцитos presentes (5 por tubo).
3	Presencia únicamente de espermatogonias.
2	No hay células germinales, sólo están presentes las células de Sertoli.
1	No hay células en el tubo seminífero.

---

## ANEXO II

### Índice Histopatológico

<b>Alteraciones histológicas</b>	<b>Puntaje</b>
A) Plegamiento de lámina basal.	1
B) Descamación celular.	1
C) Vacuolización epitelial.	2
D) Cincisio celular.	2
E) Picnosis.	2
F) Tubos sin espermatídes.	3
G) Tubos sin espermatocitos.	4
H) Tubos sin espermatogonias.	5
I) Ausencia de todo tipo celular.	5



Casa abierta al tiempo

UNIVERSIDAD AUTÓNOMA METROPOLITANA

### ACTA DE EXAMEN DE GRADO

No. 00057  
Matrícula: 218300925

EFFECTO DE LOS SESQUITERPENOS DEL EXTRACTO DE *Psacalium peltatum* SOBRE LOS PARAMETROS REPRODUCTIVOS DE LA RATA MACHO

En la Ciudad de México, se presentaron a las 12:00 horas del día 20 del mes de septiembre del año 2018 en la Unidad Iztapalapa de la Universidad Autónoma Metropolitana, los suscritos miembros del jurado:

- DRA. ROSA MARIA VIGUERAS VILLASEÑOR
- DRA. ROSALINA MARIA DE LOURDES REYES LUNA
- DRA. MIRNA RUIZ RAMOS
- DRA. OFELIA LIMON MORALES



MARIA DE LOS ANGELES MANZANO HERNANDEZ  
ALUMNA

Bajo la Presidencia de la primera y con carácter de Secretaria la última, se reunieron para proceder al Examen de Grado cuya denominación aparece al margen, para la obtención del grado de:

MAESTRA EN BIOLOGIA DE LA REPRODUCCION ANIMAL

DE: MARIA DE LOS ANGELES MANZANO HERNANDEZ

y de acuerdo con el artículo 78 fracción III del Reglamento de Estudios Superiores de la Universidad Autónoma Metropolitana, los miembros del jurado resolvieron:

*Aprubar*

REVISÓ



LIC. JULIO CESAR DE LARA ISASSI  
DIRECTOR DE SISTEMAS ESCOLARES

Acto continuo, la presidenta del jurado comunicó a la interesada el resultado de la evaluación y, en caso aprobatorio, le fue tomada la protesta.

DIRECTORA DE LA DIVISION DE CBS



DRA. SARA LUCIA CAMARGO RICALDE

PRESIDENTA



DRA. ROSA MARIA VIGUERAS VILLASEÑOR

VOCAL



DRA. ROSALINA MARIA DE LOURDES REYES LUNA

VOCAL



DRA. MIRNA RUIZ RAMOS

SECRETARIA



DRA. OFELIA LIMON MORALES